Anatomische Beiträge

zur

Kenntniss der sogenannten Syringomyelie.

Dr. SIEGENBEEK VAN HEUKELOM
LEIDEN.

Habilitationsschrift

zur

Erlangung der venia docendi

einer

hohen medicinischen Fakultät zu Marburg

eingereicht von

Dr. Fr. Saxer,
Assistenten am pathologischen Institute in Marburg.

(Aus Professor Chiari's pathologischem Institute an der deutschen Universität in Prag.)

Jena.
Gustav Fischer.
1896.

Anatomische Beiträge

zur

Kenntniss der sogenannten Syringomyelie.

Habilitationsschrift

zur

Erlangung der venia docendi

einer

hohen medicinischen Fakultät zu Marburg

eingereicht von

Dr. Fr. Saxer,
Assistenten am pathologischen Institute in Marburg.

(Aus Professor Chiari's pathologischem Institute an der deutschen Universität in Prag.)

Jena.
Gustav Fischer.
1896.

Digitized by the Internet Archive
in 2026

https://archive.org/details/IA41554034_0098

In den beiden letzten grossen monographischen Bearbeitungen des viel durchforschten Gebietes der „Syringomyelie“ durch Hoffmann [1]) und Schlesinger [2]) finden sich Angaben über die Histogenese und das Wesen der hauptsächlich zur Höhlenbildung im Rückenmarke führenden Processe, die einerseits hochinteressant und beachtenswerth erscheinen, andererseits aber kaum so wohl fundiert sind, dass sie nicht einer gründlichen Nacharbeit vollauf bedürften.

Um einige der Hauptpunkte vorerst herauszugreifen, haben diese Autoren, in Uebereinstimmung mit den Ansichten vieler früherer gründlicher Forscher auf dem gleichen Gebiete, angenommen, dass wohl in den meisten Fällen von Höhlenbildung im Rückenmarke congenitale Anomalieen eine wesentliche Rolle spielen, ferner scheint mir von grosser Wichtigkeit die Behauptung, dass der am häufigsten zur Höhlenbildung im Rückenmarke führende Process, die „centrale Gliose“ vom Epithel des Centralkanals ausgehe.

Was den ersten Punkt betrifft, so ist ja kein Streit darüber, dass in der That bei schweren Missbildungen am Centralnervensystem,

---

Anmerkung: Die Arbeit wurde während eines längeren Aufenthaltes in Prag gelegentlich einer mit Unterstützung der Gräfin Bose-Stiftung unternommenen Studienreise gemacht.

[1]) Hoffmann, Zur Lehre von der Syringomyelie. Deutsche Zeitschrift für Nervenheilkunde, III. Bd.

[2]) Schlesinger, Die Syringomyelie. Leipzig und Wien 1895.

namentlich bei denen, die mit Defecten am Schädel und am Wirbelkanal einhergehen, Höhlenbildung im Rückenmarke ein sogar recht häufiger Befund ist.

Ganz anders steht es aber mit jenen Fällen, bei denen, ohne dass ein gröberer congenitaler Defect bestand, die Symptome des Rückenmarksleidens erst in späteren Perioden des Extrauterinlebens manifest wurden und die anatomische Untersuchung den Befund einer Syringomyelie ergab (oder bestätigte).

Da lohnt es wohl der Nachschau, was für Momente von den Autoren als durch entwicklungsgeschichtliche Abweichungen bedingt für die Genese der uns beschäftigenden pathologischen Processe des Rückenmarks verantwortlich gemacht werden.[1])

Von den ausführlichen Erörterungen Hoffmann's über diesen Punkt möchte ich folgendes hervorheben: „Die Grundlage und den Ausgangspunkt des Krankheitsprocesses" (d. h. der sogen. centralen Gliose resp. der Syringomyelie, welche von Hoffmann so gut wie völlig identificirt werden) „bilden in der Mehrzahl der Fälle congenitale Entwicklungsanomalieen, welche sich in dem Zurückbleiben von Nestern embryonalen Keimgewebes hinter dem normalen Centralkanal in der Schliessungslinie desselben äussern. Mehrfache Anlage des Centralkanals hat dieselbe Bedeutung."

Durch die Proliferation der Epithelzellen soll sowohl von irgend einer Stelle der Centralkanalwand als von den hinter dem Centralkanal gelegenen „Haufen resp. Säulen von embryonalen Zellen" die Neubildung von Glia, die „Gliose" ausgehen.

Den Grund dafür, dass der Centralkanal bei der centralen Gliose regelmässig entweder ganz vor der Höhle gelegen ist oder doch wenigstens seine Vorderwand intact erscheint, sieht Hoffmann mit Leyden, Kahler und Pick, Strümpell u. A. eben darin, dass der Ausgangspunkt des Processes auf einen fehlerhaften Schluss des Centralkanales im Embryonalleben zurückzuführen ist, auf congenitale Entwicklungsanomalieen. „Als Merkmale dieser fötalen Abnormitäten möchte ich betrachten das Vorhandensein eines Hydromyelus in irgend einem Rückenmarksabschnitt, die Auskleidung eines grösseren Abschnittes der Höhlenwand mit Epithel, als einem normalen Centralkanal entspricht, oder eine Auskleidung der Wand mit Epithel an Stellen, wo normalerweise ein Centralkanal nicht zu finden ist. Hierher rechne ich ferner die Fortsetzung eines völlig oder theilweise epithelbekleideten Ausläufers des Centralkanals in die hintere Commissur; sodann die Existenz eines epitheltragenden schlitz-

[1]) Ich halte mich in Folgendem, soweit es angängig ist, nur an die Darstellungen Hoffmann's und Schlesinger's, um es zu vermeiden, die nun schon so unzählige Male zusammengetragenen Ansichten der Autoren noch einmal anzuführen.

förmigen Kanals hinter der hinteren Commissur bei normalem Centralkanal."

„Die Frage, ob die primäre Läsion des Leidens als Entzündung, als chronische Myelitis oder als eine durch nicht entzündliche autochthone Zellproliferation erzeugte Neubildung aufzufassen sei, glaube ich dahin beantworten zu dürfen, dass das Letztere der Fall ist. Das neugebildete Gewebe erfüllt die Bedingungen, welche man an eine wirkliche Neubildung stellt, ganz und gar".

Diese Neubildung führt zuerst zu einer Verengerung des Centralkanallumens; dann treten Veränderungen in den neugebildeten Massen ein, welche „in hyalinen, gelatinösen, mucinösen und verwandten Umwandlungen der Gliafasern, Aufquellung und Auflösung der ein- oder mehrkernigen, verschieden grossen Gliazellen bestehen und schliesslich zum vollständigen Zerfall des Gewebes und damit zur pathologischen Höhlenbildung führen".

Die Art der Betheiligung des Centralkanalepithels an der Gliosebildung denkt sich Hoffmann so, dass aus den gewucherten Epithelzellen Gliazellen entstehen und das neugebildete Gliagewebe das Epithel gewissermaassen substituirt: an den Stellen der stärksten Glianeubildung ist das Epithel verloren gegangen.

Schlesinger schliesst sich, ohne wesentliche neue Gesichtspunkte (in anatomischer Hinsicht) zu bringen, im Ganzen der Auffassung Hoffmann's an:

„Ich nehme wie Hoffmann an, dass die centrale Gliose vom Centralkanalepithele ausgeht, bin auch der Anschauung, dass hierbei zumeist angeborene Anomalieen (besonders Erweiterungen des Centralkanales!) mitspielen, dass die Höhlen im neugebildeten Gewebe durch Einschmelzung desselben zu Stande kommen, glaube aber, dass den regelmässig gefundenen Anomalieen der Gefässe, welche bereits in einiger Entfernung von der Neubildung constatirt werden können, eine grosse Bedeutung für die Entstehung der Hohlräume beizumessen ist. Die Gefässerkrankung spielt hierbei eine der centralen Gliose coordinirte Rolle."

Ehe ich dazu übergehe, meine eigenen Befunde zu schildern und auf Grund dieser zu den Anschauungen der Autoren Stellung zu nehmen, möchte ich kurz erörtern, welche Punkte mir bei dem jetzigen Stand der Lehre von der Syringomyelie die wichtigsten zu sein scheinen.

Abgesehen von den eben kurz besprochenen Fragen nach den durch Entwicklungsanomalieen begründeten Ursachen der Krankheit und der Betheiligung des Centralkanalepithels bei dem primären Processe, sind es mehrere, die noch der Erledigung harren: Ob es möglich sei, eine stricte Scheidung zwischen „Hydromyelie" und „Syringomyelie" vorzunehmen, ob das, was man als chronisch-entzündliche Processe, als Hyperplasie der Glia, als Gliose, Gliomatose und Gliom als Ursache der

Höhlenbildung beschrieben hat, wirklich scharf voneinander zu trennen ist und Anderes, weniger Wichtiges.

Besonders in's Auge fassen aber möchte ich den Punkt, ob es zweckmässig, ja überhaupt durchführbar ist, vom anatomischen Standpunkte aus die Pathogenese und das Wesen der Syringomyelie einer einheitlichen Darstellung zu unterwerfen, ob in der That die einzelnen Processe, die zur Höhlenbildung im Rückenmark führen, genügend zahlreiche gemeinsame charakteristische Merkmale aufweisen, um die Aufstellung eines einheitlichen anatomischen Begriffs „Syringomyelie" zu rechtfertigen.

Die seit der Monographie Schlesinger's veröffentlichten (resp. mir bekannt gewordenen) Fälle, von Müller und Meder[1]), Straub[2]), Wieting[3]) scheinen mir ebenso, wie viele von den schon von Hoffmann und Schlesinger berücksichtigten, nicht zu Gunsten einer solchen Möglichkeit zu sprechen, doch will ich auf das Nähere erst nach Mittheilung über das von mir untersuchte Material eingehen.

Eigene Untersuchungen.

Die von mir untersuchten Rückenmarke befinden sich sämmtlich in der Sammlung des Herrn Professor Chiari.

Für die Ueberlassung der Krankengeschichten bin ich den Herren Professoren DDr. Ganghofner, v. Jaksch, A. Pick und Regierungsrath Přibram zu Dank verpflichtet.

Fall I.

K., Franziska, 57 Jahr, aufgenommen auf die I. medicinische Klinik des Herrn Regierungsrath Professor Dr. Přibram am 11. X. 1890. Gest. am 11. XI. 1890.

Klinische Diagnose: Pachymeningitis cervicalis hypertrophica. Decubitus multiplex gravis.

Anatomische Diagnose: Marasmus universalis. Decubitus late extensus. Cystitis necrotisans. Pneumonia lobular. bilateral. Tuberculosis obsoleta apicum pulmon. Morbus Brighti chronicus grad. levior. Kyphoscoliosis dorsalis sinistro-convexa. Atrophia musculorum extremitatis superior. utriusque. Phlegmone digit. indic. d. et dig. min. sin. sanata. Myelomeningitis chronica. Höhlenbildung im Rückenmark.

Krankengeschichte: Pat. ist erblich nicht belastet; seit dem vor 8 Jahren erfolgten Cessiren der Menses war sie öfter kränklich und hatte Schwäche in den unteren Extremitäten. Das jetzige Leiden besteht seit

---

[1]) Müller und Meder, Zur Kenntniss der Syringomyelie. Deutsche Zeitschr. f. klin. Med., Bd. 28.

[2]) Straub, Beitrag zur Lehre von der Hydromyelie. Deutsches Arch. f. klin. Med., 1895, Bd. 54.

[3]) Wieting, Ueber einen Fall von Meningomyelitis chronica mit Syringomyelie. Ziegler's Beitr., Bd. XIX.

einem Jahr; es begann mit Schmerzen und Kriebeln an den Sohlen, an den Unterschenkeln, später auch an den Oberschenkeln, sodann kam es zu bedeutender Schwäche in den Extremitäten, sodass das Gehen unmöglich war; dabei in den Sohlen oft ein Gefühl, als wären sie geschwürig. Gleichzeitig traten dieselben Erscheinungen im linken Arme auf, der Mittelfinger der linken Hand nahm extreme Beugestellung an, worauf die übrigen Finger folgten, allmählich bildete sich die jetzige Stellung aus. Vor etwa 3 Monaten erkrankte der rechte Arm, der noch einige Bewegungen ausführen kann, während der linke dies in keinem Gelenke thun kann. Dabei herrscht in den Armen ein intensives Kältegefühl. — Die Verkrümmung der Wirbelsäule wird auf eine fehlerhafte Haltung beim Nähen zurückgeführt.

Vom objectiven Befund ist, als für die Beurtheilung des anatomischen Befundes wichtig, Folgendes hervorzuheben:

Leichte Facialisparese links.

Die rechte obere Extremität im Ellenbogengelenk stumpfwinklig gebeugt, die Hand im Handgelenk leicht volar flectirt. Die Finger im Metacarpophalangealgelenk extendirt, in den Interphalangealgelenken mässig flectirt, nur der Daumen in letzterem Gelenk extendirt. Die letzte Phalanx des Zeigefingers partiell defect, der Nagel stark gekrümmt. Die Muskulatur des rechten Armes durchwegs, besonders an der Streckseite des rechten Unterarmes, etwas schwächer. Die kleinen Muskeln der Hand, besonders des Daumen- und Kleinfingerballens, sowie der I. Interosseus atrophisch. Der Daumen in geringem Grade atrophisch. Active Bewegungen im rechten Schultergelenk überhaupt unmöglich, im Ellenbogen-, Hand- und den Metacarpophalangealgelenken stark herabgesetzt, in den Interphalangealgelenken ebenfalls unmöglich.

Die linke obere Extremität ist vom Thorax abducirt, etwas nach Innnen rotirt und in dieser Stellung fixirt. Bewegungen im Schultergelenk passiv und nur bis zu einem gewissen Grade ausführbar. Das Ellenbogengelenk im Winkel von ca. 70° flectirt, passive Streckung nur partiell möglich. Passive Pronation beschränkt. Die Hand im Handgelenk in maximaler Dorsalflexion; der 1., 2. und 3. Finger in den Metacarpophalangealgelenken in starker Beugung, der 4. und 5. Finger in leichter Beugung; in den Fingergelenken durchwegs Beugung. Die 3. Phalanx des kleinen Fingers fast vollständig fehlend.

Passive Bewegungen des Handgelenks sind nur bis in die Richtung des Vorderarms möglich.

Die Muskulatur des ganzen rechten Armes bedeutend schwächer als die des linken.

Die beiden Schulterblätter passiv etwas beweglich, activ absolut unbeweglich. Die medialen Ränder der Schulterblätter parallel zur Wirbelsäule stehend; beide Schultern anscheinend etwas tiefer stehend. Der Cucullaris der linken Seite deutlich, rechterseits äusserlich nichts von ihm wahrnehmbar. — Ferner ist zu constatiren ein mehr weniger deutlicher Defect der M. levator scapulae dexter, der Rhomboidei und Abnahme des linken M. deltoideus.

An den unteren Extremitäten ausgesprochene spastische Erscheinungen, der Patellarsehnenreflex beiderseits hochgradig gesteigert.

Die Knochen- und Sehnenreflexe an den oberen Extremitäten rechts sehr lebhaft, links nicht auszulösen. Beiderseits jedoch hochgradige Erregbarkeit der Muskulatur gegen Beklopfen. Eine genaue Aufnahme der Sensibilität bei der Pat. nicht möglich, indem sie immer angiebt, berührt worden

zu sein, auch wenn sie nicht berührt worden ist. Die Sensibilität der oberen Extremitäten gegen Nadelstiche scheint an der Dorsalseite der Arme und Hände etwas herabgesetzt zu sein, indem daselbst Nadelstiche für blosse Berührungen mit dem Finger erklärt werden.

An den Unterarmen und Händen kleine pigmentlose Stellen der Haut.

Im weiteren Verlauf treten starke Contracturen der unteren Extremitäten und verbreiteter Decubitus auf.

Seit dem 8. XI. Fieber, Delirien, Benommenheit; schliesslich Sopor.

Am 11. XI. $^1/_2$8 Uhr früh Exitus.

Section am 12. XI. 1890 ca. 25 Stunden p. m.

Befund am Schädel, Gehirn und Rückenmark: Weiche Schädeldecken blass, Schädeldach 51 cm im Horizontalumfang, sehr dünnwandig, mit zahlreichen, von Pachionischen Granulationen herrührenden Usuren. — Die Dura mater gespannt, in ihren Sinus theils flüssiges, theils postmortal geronnenes Blut. Die inneren Meningen zart, blutreich, leicht abzuziehen. Das Gehirn von normaler Configuration und Grösse, seine Ventrikel mässig dilatirt, in ihnen klares Serum. Sonst in den nach PITRES zerlegten Hemisphären nichts Pathologisches nachweisbar, ebenso die Medulla oblongata auf Querschnitten ohne makroskopische Veränderung.

Das Rückenmark in seinem Cervicaltheile mit einer centralen, röhrenförmigen Höhle versehen, welche den kleinen Finger aufzunehmen im Stande ist, und um die die Rückenmarkssubstanz als nur 3 mm dicker Ring nachzuweisen ist. Im Dorsalmarke diese allerdings sehr rasch sich verkleinernde Höhle bis zum unteren Ende derselben zu verfolgen.

Die Querschnitte vom Lendenmark von gewöhnlichem Aussehen.

Im Cervicaltheil lockere Verwachsungen zwischen Dura und Arachnoidea, festere zwischen den weichen Häuten.

Die genauere makroskopische Untersuchung des Rückenmarks nach Erhärtung desselben in MÜLLER'scher Flüssigkeit und Alcohol ergiebt folgenden Befund:

An der Cauda equina, im Conus terminalis, im Sacral- und unteren Lendenmark nichts Abnormes zu sehen ausser deutlicher Verfärbung der Pyramidenseitenstränge. Der grössere Theil der Pars lumbalis und die untere Hälfte der Pars dorsalis sind leider so beschädigt, dass eine genauere Untersuchung nicht mehr möglich ist. Vom VII. Dorsalsegment ist das Rückenmark wieder vollständig.

Im obersten Abschnitt des VII. Dorsalsegmentes bietet sich folgendes Bild: Die grösste Breite des Rückenmarks beträgt ca. 8 mm, der grösste dorso-ventrale Durchmesser 6—7 mm (die Dimensionen nähern sich also den normalen). Links ist der seitliche Umfang bedeutend geringer, dadurch, dass die Reste des linken Seiten- und Vorderstrangs gegen eine (NB. im gehärteten Präparate) im Ganzen dreieckige, mit der Basis nach dem linken seitlichen Umfang gerichtete Höhle eingesunken sind, in welche der grösste Theil des linken Vorderhorns und ziemlich das ganze Hinterhorn, sowie die Hauptmasse der weissen Substanz des linken Vorderseitenstranges aufgegangen sind. Auch der linke Hinterstrang ist betheiligt, insofern als der Keilstrang viel geringer an Masse, wie rechts und ganz unregelmässig gegen die Höhle abgegrenzt erscheint. Ein querer Spalt in der grauen Commissur öffnet sich an seinem linken Umfang in die Höhle; dabei scheint seine Hinterwand als dünne Lamelle erhalten zu sein, die als feines Septum in die Höhle hineinragt. Die rechte Rückenmarkshälfte erscheint in ihrer Configuration ganz

intact, doch ist eine sehr deutliche Verfärbung im Bereiche des rechten Pyramidenseitenstranges vorhanden. Im Bereich des 6. Segmentes wird die Höhle etwas kleiner und die Basis des Dreiecks rückt mehr gegen die Mitte, sodass im V. Dorsalsegment mehr von dem Seitenstrang erhalten ist, als caudalwärts. Doch reicht die Höhle mit einem Spalt im Bereich der Eintrittsstelle der hinteren Wurzeln bis zur Meninx.

Im Bereich der nächsten Dorsalsegmente ändert sich das Bild insofern, als die Höhle ziemlich plötzlich weiter wird und zu gleicher Zeit sich weiter gegen die rechte Seite fortsetzt. Dadurch erscheint ein Querspalt in der Commissur nicht mehr abgrenzbar, sondern bildet das Ganze nunmehr eine weite Höhle. Im Bereich des II. Dorsalsegments tritt eine abermalige Verengerung der Höhle ein, indem auf eine längere Strecke die rechte Seite wieder mehr freibleibt. Dann aber tritt wieder eine Verbreiterung nach rechts ein und im untersten Cervicalsegment sieht man eine mächtige, beide Rückenmarkshälften ziemlich symmetrisch betheiligende Höhle, die bei weitem den grössten Theil des ganzen Rückenmarksquerschnitts einnimmt und nur einen wenige mm breiten Saum von Substanz übrig lässt, in der von der normalen Zeichnung der grauen und weissen Substanz nichts mehr zu erkennen ist. Die Wandung der Höhle ist gebildet durch eine deutlich abgegrenzte derbe glatte Membran, die bedeutend dicker ist, als in den mehr caudalwärts gelegenen Abschnitten, obgleich sie auch hier deutlich vorhanden ist. — Das ganze Rückenmark ist im Bereich der grössten Höhlenbildung exquisit bandartig, während der Härtung völlig zusammengesunken. — Die Höhlung endet ziemlich plötzlich ca. $1^1/_2$ cm unterhalb der Spitze des Calamus scriptorius.

Die im Ganzen nicht verdickte Pachymeninx ist vom Rückenmark abgetrennt; doch lässt sich aus der Beschaffenheit ihrer Innenfläche, sowie aus der der noch am Rückenmark erhaltenen weichen Häute entnehmen, dass die stärkste Verwachsung im Bereich des hinteren Umfanges des obersten Cervicalmarkes stattgefunden haben muss, während auch im übrigen Halsmark Adhäsionen, aber caudalwärts in abnehmender Reichlichkeit bestanden haben. — Pons und Medulla oblongata zeigen auch am gehärteten Object keine gröberen Veränderungen.

Mikroskopischer Befund.

Bemerkung zur Technik. Die Schnitte wurden ausschliesslich nach Celloidineinbettung hergestellt. Zur Färbung diente, ausser mit der WEIGERT'schen Markscheidenfärbung zur Controlle hergestellten Präparaten, fast ausschliesslich die Methode VAN GIESON's. Trotzdem dieses ausgezeichnet schöne Verfahren sich wohl der allgemeinsten Bekanntschaft erfreut, möchte ich mir einige Bemerkungen dazu erlauben, da meine Präparate wesentlich anders aussehen, als es in der VAN GIESON'schen Originalmittheilung und z. B. in der VON KAHLDEN'schen Technik angegeben ist.

Ich überfärbe die Schnitte ziemlich stark mit Alaunhämatoxylin (das womöglich das Celloidin nicht färbt) und bringe dieselbe dann für eine verschieden lange Zeit — es ist das nach dem Grade der Färbbarkeit des Objects sehr verschieden — in ein Gemisch von VAN GIESON, das nur wenige Tropfen der Säurefuchsinlösung enthält. Dann erhält man mit Leichtigkeit Präparate, die das Bindegewebe in der bekannten leuchtend rothen Farbe zeigen, die Glia ist mehr oder weniger rein gelb, die glatte Muskulatur der Gefässe röthlich-bräunlich, während die Markscheiden noch

den blauen Schimmer der Hämatoxylinfärbung zeigen. Das Bild wird manchmal etwas reichlich bunt, aber immer ausserordentlich brauchbar. Legt man besonderen Werth auf die Färbung der Achsencylinder, so muss man das Verfahren natürlich modificiren, also eine geringere Hämatoxylin- und eine stärkere Fuchsineinwirkung herbeiführen — es ist ja gerade einer der Hauptvortheile dieses Verfahrens, dass es auf einfachstem Wege so unendlich viele Modificationen in den zu erzielenden Farbennuancen gestattet.

Es gelingt damit, namentlich bei Kenntniss der prachtvollen Bilder der neuen WEIGERT-Färbung, auch Details der Gliaveränderungen in übersichtlicher Weise darzustellen; von geradezu unersetzlichem Werthe ist die scharfe Differenzirung des collagenen Bindegewebes, der Glia und der (markhaltigen) Nervenfasern.

Im Bereich des III. Sacralsegments sind die Veränderungen bereits mehrfache und betreffen sowohl die Häute wie das Mark. Vor Allem auffallend ist eine sehr umfangreiche Verwachsung der Pia mater mit dem Rückenmark im ganzen Umfang. Die Einzelheiten derselben treten gerade bei der Färbung nach VAN GIESON äusserst prägnant hervor.

Im Bereich der Pia mater findet sich nach aussen zuerst eine aus derben, meist quer oder schräg getroffenen Bündeln bestehende bindegewebige Schicht, dann folgt eine breite Zone, die zum grössten Theil aus in die Pia gewuchertem, feinfaserigem Gliagewebe besteht, schliesslich wird die Abgrenzung gegen das Mark wieder aus einer zarteren, meist aus ringförmig angeordneten Fasern bestehenden Schicht aus collagenem Bindegewebe gebildet. Hierbei ist allerdings zu bemerken, dafs dies Verhalten durchaus nicht schematisch aufzufassen ist: es wechselt sowohl die Dicke der ganzen Schicht, als die Betheiligung von Bindegewebe und Glia. An manchen Stellen der mittleren Schicht überwiegen auch manchmal die Bindegewebsfasern, an anderen ist eine ringförmige Bindegewebsschicht an der Grenze des eigentlichen Marks nicht deutlich etc. Ueberall findet sich aber ein äusserst zierliches Bild dadurch, dass die intensiv gelb gefärbten Gliafasern mit den ebenso intensiv rothen Fasern des collagenen Bindegewebes auf's Innigste durcheinanderwachsen und zwar ist die Hauptrichtung der Gliafasern senkrecht zur Rückenmarksoberfläche, während die Bindegewebsfasern meist parallel derselben verlaufen. Doch ist auch dieses Verhalten kein ganz constantes.

Besonders reichlich ist diese gliös-bindegewebige Randschicht in der Verlängerung des Sept. median. postic., wo dieselbe in Form eines Sporns gegen die Substanz der Hinterstränge vorspringt. Doch sind solche Verwachsungen auch sehr reichlich im Bereiche der Fissura anterior.

Auf dem Rückenmarksquerschnitt sieht man zunächst eine noch deutlich ausgesprochene Degeneration in den (hier ja sehr wenig umfänglichen) Pyramidenseitensträngen. Der Centralkanal ist repräsentirt durch ein rundliches ca. 0,5 mm im Durchmesser haltendes Gebilde, das nur durch einen ganz undeutlichen, vielfach unterbrochenen Contour von dem übrigen Theil der Commissur abgegrenzt erscheint, kein Lumen besitzt und gebildet wird von unregelmässig durcheinandergeworfenen Gruppen von Centralkanalepithelien, zahlreichen Gliafasern, feinen Gefässen und sehr zahlreichen feinsten markhaltigen Nervenfasern, deren Zusammenhang mit solchen der Umgebung, namentlich mit denen der Commissura anterior an vielen Stellen deutlich hervortritt.

Die Ganglienzellen sind zum grossen Theil wohlerhalten, z. Th. geschrumpft oder ganz mit feinen Körnchen angefüllt.

Segmentum lumbale V.: Das Verhalten der Meningen entspricht durchaus dem beim Sacralmark beschriebenen, doch finden sich hier bereits einige circumscripte Verwachsungen zwichen Pia und Arachnoidea. Das rundliche Gebilde an Stelle des Centralkanals ist etwas umfangreicher geworden und enthält noch viel zahlreichere und manchmal auch etwas gröbere markhaltige Nervenfasern, die in ganzen Büscheln von der Commissura alba gegen den hintern Umfang ziehen, so dass schon bei schwacher Vergrösserung dies Verhältniss sehr deutlich hervortritt (S. Fig. 5a u. 5b).

Die Degeneration der Pyramidenseitenstränge ist entsprechend der Volumszunahme derselben über ein grösseres Feld verbreitet.

Zu den Verwachsungen ist noch zu bemerken, dass an manchen Stellen die Pia vollständig von Gliafasern durchsetzt wird, so dass einzelne Fäserchen bis zur äussersten Circumferenz derselben reichen. Zu gleicher Zeit tritt vielfach eine eigenthümliche Metamorphose der Glia ein, indem die deutlich faserige Structur schwindet und nur eine homogene durchscheinende, bei der Giesonfärbung ebenfalls gelb gefärbte Masse an ihre Stelle tritt. (Es stimmt das mit der Thatsache überein, dass bei älteren meningitischen Affectionen, namentlich bei jener Form, bei der die Meningen zu einer untrennbaren Schwarte verbunden sind, Bindegewebe und Gliagewebe wieder ziemlich scharf von einander getrennt sind, während die Verbindung zwischen Mark und Häuten nur durch mehr oder weniger dicke neugebildete Bindegewebssepten vermittelt wird. Man hat den Eindruck, dass die gliösen Verwachsungsfäden und -Netze vielleicht nur von beschränkter Dauer sind, keine bleibenden Eigenschaften besitzen.) Häufig ist die Gliamasse auch mehr feinkörnig, manchmal wie mit zahlreichen Vacuolen durchsetzt, doch tritt das cranialwärts später deutlicher hervor.

Es finden sich zahlreiche Corpora amylacea, namentlich in den Hintersträngen und der Eintrittszone der hinteren Wurzeln; in den degenerirten Pyramidenseitensträngen dagegen auffallend wenige.

Segm. dors. VI.: Im Bereich des VI. Dorsalsegmentes findet sich nun ein sehr complicirtes Bild: Vor allem fällt eine eigenthümlich gestaltete Höhle auf, welche hauptsächlich die linke Rückenmarkshälfte einnimmt (s. die makrosk. Beschreibung) und im Einzelnen folgende Verhältnisse zeigt: Die Höhle ist ausgesprochen dreizipfelig und zwar verläuft der kürzeste Zipfel in der Commissura posterior, deren Verlauf parallel und überschreitet die Mittellinie, dicht vor der Basis des rechten Hinterhorns in spitzem Winkel endigend. Der zweite Zipfel nimmt das ganze linke Vorderhorn ein, während der dritte und längste in stumpfem Winkel zu den beiden ersten nach aussen und hinten zieht, um ganz nahe dem äussern Umfang, die Pia fast berührend, zu endigen. Die Stelle, an der diese drei Schenkel zusammenstossen, würde etwa der Basis des linken Hinterhorns entsprechen.

Die Höhle ist in dieser Höhe in ihrer ganzen Ausdehnung von einer leicht gewellten („arkadenartigen“) rein bindegewebigen Membran ausgekleidet, zeigt nirgends eine Spur von Epithelbekleidung, und an den verschiedensten Stellen ist das jetzt leere Lumen durchzogen von Balken und Strängen, die nach aussen eine bindegewebige Schicht tragen, während sie in ihrem Innern meist ein von einer mehr oder weniger dicken Gliaschicht umgebenes Gefäss führen. Die graue Substanz dieser Seite fehlt so gut wie ganz, von der weissen sind nur Theile des Vorderseitenstrangs er-

halten, an Stelle des linken Pyramidenseitenstrangs eine im Verhältniss zur normalen Grösse dieses Gebiets stark verschmälerte gliöse Schicht mit reichlichen, etwas dickwandigeren Gefässen. Auch der linke Keilstrang, soweit er nicht von der Höhlenbildung eingenommen ist, zeigt hochgradigen Schwund der nervösen und reichliche Zunahme der gliösen Substanz, ungemein zahlreiche Corpora amylacea.

In den Resten der weissen Substanz hie und da kleine Blutungen.

An der Stelle des Centralkanals liegt vor dem queren Höhlenschenkel ein unregelmässiger Epithelhaufen, in welchem sich an mehreren Schnitten aber auch ein kreisförmiges epithelumsäumtes kleines Lumen findet.

Der rechte Pyramidenseitenstrang ist hochgradig degenerirt, im übrigen aber ist die rechte Rückenmarkshälfte im Ganzen gut erhalten, gut erhaltene Ganglienzellen sind allerdings nur in sehr geringer Zahl auch hier nachzuweisen.

Die Glia zeigt (abgesehen von der ja immer vorhandenen Zunahme im Bereiche der degenerirten Stränge) keine Vermehrung, in specie findet sich nach aussen von der bindegewebigen Wand der Höhle nur eine ganz schmale Gliaschicht.

Die Gefässe sowohl der Pia, wie der Rückenmarkssubstanz sind ziemlich stark gefüllt, ihre Zahl anscheinend nicht vermehrt, ihre Wandung manchmal leicht verdickt und hyalin, doch ist die Veränderung im Ganzen geringfügig.

Arachnoidea und Pia sind untereinander und mit dem Mark im Bereich des linken Umfangs fest vereinigt, doch ist zu bemerken, dass gerade an der Stelle der stärksten Verwachsungen jene zierlichen, oben beschriebenen, durch das Durcheinanderwachsen der gliösen und bindegewebigen Fasern entstandenen Netze fehlen (wie das schon oben angedeutet wurde).

Die vorderen linken Wurzeln zeigen einen erheblichen Grad von Degeneration und Reduction.

Segm. dors. I.: Die Gestalt der Höhle hat sich bedeutend geändert, indem sie nunmehr fast ganz quer gestellt erscheint, allerdings immer links noch viel näher zur Peripherie reicht, während rechts noch ein Theil des stärker nach aussen gebogenen Hinterhorns und der total degenerirte Pyramidenseitenstrang zwischen Höhle und seitlichem Umfang vorhanden sind. Von der grauen Substanz sind das rechte Vorderhorn, ein Theil des linken, sowie ein Theil des rechten Hinterhorns erhalten.

Die weisse Commissur ist auf wenige Fasern reducirt, die graue grösstentheils durch die Höhlenbildung eingenommen. Die weisse Substanz ist in der linken Rückenmarkshälfte am ganzen Umfange hochgradig an Masse verringert, die einzelnen Abtheilungen wenig abgegrenzt. In den Pyramidenseitensträngen nur ganz vereinzelte, durch reichliche Glia getrennte, verstreute Nervenfasern.

An Stelle des Centralkanals findet sich dort ein Häufchen von Epithelzellen.

Die immer noch rein bindegewebige Innenwand der Höhle zeigt keine Spur von Epithelbekleidung.

Verwachsungen der Häute bestehen auch hier, namentlich am linken seitlichen Umfange.

Segm. cerv. II. (s. Fig. 1.): Die grösste Ausdehnung erreicht die Höhle im Bereich der obersten Halssegmente. Die Zerstörung ist hier z. B. im II. Halssegmente eine selten hochgradige:

Ziemlich gut erhalten ist in der weissen Substanz eigentlich nur der

rechte Pyramidenvorderstrang, ferner sind erhalten die peripheren Theile des übrigen Vorderseitenstrangs, die peripheren Theile des linken Vorderstrangs und geringe Reste des linken Kleinhirnseitenstrangs; ferner Reste beider Keilstränge. Gänzlich ausgefallen ist der linke Pyramidenseitenstrang (bei hochgradiger Degeneration des rechten) und die GOLL'schen Stränge. Uebrigens ist eine genaue Abgrenzung der einzelnen Bahnen gar nicht möglich wegen der völligen Zerstörung der normalen Configuration.

Von der grauen Substanz sind nur noch Reste beider Vorderhörner vorhanden.

Die Höhle selbst besitzt einen bilateralen Durchmesser von 12—15 mm, erreicht an einigen Stellen am linken Umfange die Pia mater, ist dorsoventralwärts zusammengesunken; sie ist glattwandig, die Wand von Glia gebildet, doch trägt letztere an ihrer Oberfläche noch vielfach einen Saum von Bindegewebe. Zwischen der eigentlichen Höhlenwand und den übrigen Theilen des Querschnitts findet sich eine vielfach weitausgedehnte secundäre Spaltbildung (s. Fig. 1), so dass die Höhle manchmal wie von einer zweiten eingescheidet erscheint. Allerdings geht dieser Spalt niemals ganz herum, sodass an einzelnen Stellen immer noch umfangreichere Substanzbrücken Höhlenwand und Peripherie verbinden.

Auch hier ist die Höhle sowohl, wie die einscheidenden Spalten von zahlreichen Strängen durchzogen, die aus einer äussern Bindegewebs- und einer innern Gliaschicht bestehen und regelmässig ein Gefäss tragen. Ferner stehen Höhle und secundäre Spaltbildungen vielfach mit einander in Verbindung. Die Glia zeigt an den meisten Stellen die gewöhnliche dichtfaserige Beschaffenheit, an manchen jedoch entstehen lichtere Flecke, in deren Bereich das Gewebe zu einer homogenen, gallertartigen Masse, die Kerne und Reste von solchen einschliesst, umgewandelt ist. Es ist das offenbar das Vorläuferstadium der secundären Spaltbildungen. Die Gefässe sind reichlicher, bei der Färbung nach VAN GIESON sehr auffallend durch die intensiv roth gefärbte, verdickte adventitielle Scheide.

Ausser diesem deutlich adventitiellen Bindegewebe sieht man aber namentlich in den Hintersträngen, oder besser gesagt in der narbigen Masse an Stelle derselben, eine grosse Anzahl bindegewebiger Streifen und Septen, die scheinbar unabhängig von Gefässen verlaufen. Das Septum median. posticum ist nicht deutlich, an Stelle des vorderen Längsspaltes findet sich eine kurze breite Bindegewebsmasse aus welligen Fasern zusammengesetzt.

Hier findet sich auch eine beträchtliche Verwachsung der Häute untereinander, doch sind die Veränderungen durch die theilweise gewaltsame Trennung nicht gut zu übersehen. Eine ausgesprochene sogen. Randsklerose ist aber nicht vorhanden, ja die peripheren Theile der weissen Substanz sind im Allgemeinen noch am besten erhalten, abgesehen von dem linken seitlichen und dem hintern Umfang, wo die Zerstörung eine vollständige ist.

Einer besonderen Beschreibung bedarf noch das Verhalten des Centralkanals zur Höhle. Auch jetzt ist noch ein Haufen von Epithelzellen vor der Höhle gelegen (die vordere Commissur fehlt gänzlich); zugleich findet sich aber auch Centralkanalepithel am vorderen Umfang der Höhle, allerdings in sehr wechselnder Ausdehnung, manchmal in Reihen von 5—10 Zellen, manchmal aber auch an einem etwas beträchtlicheren Theil der vorderen Wand; öfter sind kleine epithelbekleidete Strecken durch grosse epithellose Strecken unterbrochen (s. Fig. 1). Auf die Ursache dieser Erscheinung, die an diesen Präparaten mit Sicherheit und Leichtigkeit zu erkennen ist, werde ich zurückkommen.

Stellenweise erreicht die Höhle in diesem Rückenmarksabschnitt auch nach rechts und hinten die Peripherie.

Kleine Blutungen finden sich an mehreren Stellen, besonders in den Häuten, Pigmentirungen spärlich. An manchen Stellen geht das Bindegewebe der Fissura anterior direkt in die Höhlenwandung über.

Segm. cerv. I. Caudale Hälfte: Die Höhle wird im Bereich des I. Cervicalsegmentes zuerst allmählich, dann schnell kleiner, und zwar erstreckt sich die Verkleinerung sowohl auf den transversalen, wie sagittalen Durchmesser. Zugleich nimmt die in der Höhe des II. Cervicalsegmentes so reichliche (übrigens auch in den tiefer gelegenen Abschnitten bis über die Gegend der Halsanschwellung hinaus bei darauf gerichteter Aufmerksamkeit schon makroskopisch erkennbare) secundäre Spaltbildung bis zum Verschwinden ab.

Die Pyramidenseitenstrangbahnen zeigen dieselbe schwere Degeneration wie durch das gesammte Rückenmark. Von den Hintersträngen in specie den Keilsträngen ist hier mehr erhalten als im II. Segment; die medianen Partieen sind allerdings noch immer von vorn nach hinten ausserordentlich verschmälert, in eine derbe gliös-bindegewebige, narbige Masse umgewandelt.

Die Verwachsungen der Häute zeigen immer noch einen sehr erheblichen Grad, an manchen Stellen zeigen sich wieder die öfter erwähnten rothen und gelben Netze der Pia-Gliaverwachsungen. Die Randneuroglia zeigt namentlich am seitlichen Umfang eine nicht unerhebliche Zunahme, so dass man hier in der That von einem mässigen Grade von „Randsklerose“ sprechen kann.

Das bei weitem auffallendste aber an dem vorliegenden Bilde ist die enorme Zunahme der Gefässe und namentlich des collagenen Bindegewebes sowohl in Begleitung der Gefässe als isolirt von ihnen.

Durch das ausserordentlich starke Hervortreten dieser Massen durch die Fuchsinfärbung (VAN GIESON) erhält das ganze Bild etwas ungemein characteristisches. Namentlich ist der seitliche und hintere Umfang der Höhle ganz eingenommen von einem wahren Netzwerk in den verschiedensten Richtungen durchschnittener leuchtend rother dickerer und dünnerer Stränge. An solchen Stellen, wo viele Gefässdurchschnitte in denselben zum Vorschein kommen erhält das ganze Bild bei schwacher Vergrösserung eine grosse Aehnlichkeit mit jungem gefässreichem Granulationsgewebe, wie man es z. B. auf der Herzoberfläche bei etwas fortgeschrittenerer Organisation eines pericarditischen fibrinösen Exsudats zu sehen gewohnt ist. Es ist allerdings gleich zu betonen, dass diese Aehnlichkeit eine rein äusserliche ist. Es handelt sich nämlich nicht um eine junge wuchernde Gewebsmasse, sondern um einen ganz alten, viel mehr mit der vorgeschrittenen Narbenbildung im Bindegewebe zu vergleichenden Process. Das beweist die Dickwandigkeit und die häufige völlige Obliteration der Gefässe, sowie das völlige Fehlen frischer entzündlicher Erscheinungen. Die dichten Zellmassen nämlich, die man zwischen den Gefässen sieht, bestehen nicht, wie man bei schwacher Vergrösserung meinen könnte (es bedingt das ja die bei oberflächlicher Betrachtung in der That grosse Aehnlichkeit mit der Anordnung des gewöhnlichen Granulationsgewebes), aus ausgewanderten Zellen und jungen Bindegewebselementen, sondern zumeist aus zellreicher Neuroglia, wie die reichliche Anwesenheit des gelb gefärbten dichten Fasernetzes zwischen den Zellen mit Sicherheit beweist. — Die Höhle selbst bildet jetzt einen schmalen,

aber in der Querrichtung noch 1 cm breiten Spalt, der im Ganzen glatt begrenzt, zum Theil von Bindegewebe ausgekleidet ist. In der Gegend des Centralkanals ist die Höhle an ihrer Vorderwand mit einem niedrigen kubischen Epithel ausgekleidet, ventralwärts liegt ein langgestreckter unregelmässiger, dichter Haufen epithelähnlicher Zellen.

An den Stellen, wo die Höhle durch welliges Bindegewebe ausgekleidet ist, findet sich an dessen Oberfläche oft eine zarte Schicht langgestreckter, platter, zweifellos bindegewebiger Elemente von endothelartigem Habitus.

Die vorderen Wurzeln zeigen eine erhebliche Massenabnahme von nervösen und Zunahme der bindegewebigen Elemente, ebenso die hintern, besonders die linken.

Die einzelnen zu den vorderen Wurzeln zusammentretenden Stränge sind zum Theil fest in die Verwachsungen einbezogen. In den Verwachsungen findet sich ausserdem reichlich Blutpigment, ferner eigenthümliche geschichtete Körperchen, die ihren Ursprung zweifellos obliterirten Gefässen verdanken [1]) und sich bei der Färbung nach VAN GIESON intensiv roth färben, während die Amyloidkörperchen die ursprünglich violette Hämatoxylinfärbung auch bei langer Einwirkung des Fuchsin-Pikrinsäuregemisches festhalten.

Das Pigment zeigt fast durchweg eine eigenthümliche Lagerung, indem es in Form spindelförmiger, mit den Bündeln des Bindegewebes parallel angeordneter Gebilde erscheint, die ihren Ursprung offenbar der ursprünglichen Ablagerung in den jetzt z. Th. obsolescirten Bindegewebszellen verdankt, was mit Bestimmtheit durch die noch vielfach sehr deutlich erkennbaren dunkel gefärbten Kerne inmitten des Pigmentes ersichtlich ist. Neben diesem Pigment finden sich überall kleine frische Blutungen in den verwachsenen Häuten.

Segment. cervicale I. Craniale Hälfte: Weiter cranialwärts treten nun in der gliös-bindegewebigen Masse vor und hinter dem Centralkanal wieder eine ganze Anzahl ganz unregelmässig gestalteter Spalten und Hohlräume auf, die an den verschiedensten Stellen und in der mannigfachsten Weise mit der ursprünglichen Höhle (welche selbst nur noch eine Art Spalt bildet) und unter einander in Verbindung treten. Leider ist die Uebersichtlichkeit der hier gewonnenen Bilder sehr störend beeinträchtigt dadurch, dass der Schnitt, der bei der Section das Gehirn vom Rückenmark trennte, schräg durch den hinteren Umfang des so wichtigen Segments gefallen ist.

Ein Theil der vor der Höhle gelegenen Spalten zeigt alsbald eine theilweise Auskleidung mit Epithel, doch ist das, wie aus dem ganzen Bilde untrüglich hervorgeht, nicht so aufzufassen, dass hier etwa Höhlenbildungen aus der ursprünglichen Anlage mehrerer Centralkanäle hervorgegangen sind, sondern es sind Spaltbildungen in dem Gewebe, das schon vorher mit den in diesen Schnitten cerebralwärts immer reichlicher werdenden, um den ursprünglichen Centralkanal gelegenen Epithelzellen durchsetzt war.

Es ist gar kein Zweifel, dass überall, wo ein pathologischer Hohlraum solche Epithelzellenhaufen berührt, sei es nun, dass dieser Hohl- oder Spaltraum in dem diese Zellen einschliessenden Gewebe selbst auftritt oder dass er secundär durch Wegfall des ursprünglich dazwischen gelegenen Gewebes mit denselben in Berührung tritt, eine epitheliale Auskleidung an den betreffenden Stellen erhält.

[1]) cf. WIETING, Pachymeningit. chron. mit Syringomyelie. Ziegler's Beitr., Bd. XIX.

Zugleich nimmt auch die Epithelbekleidung der Haupthöhle erheblich zu und hier lässt sich eine Thatsache constatiren, der, wie ich später auszuführen habe, gewiss keine geringe Bedeutung zuzumessen ist. Es lässt sich hier nämlich mit aller Sicherheit feststellen, dass eine lange Reihe zweifelloser Epithelzellen direct den Bindegewebsfasern, von denen die Höhle zum Theil ausgekleidet ist, aufsitzt, ohne dass auch starke Vergrösserungen die geringste Spur von Gliafasern zwischen diesen Zellen und den collagenen Bindegewebsfasern nachzuweisen vermöchten.

Indem die Höhle weiter aufwärts als solche nicht mehr abgrenzbar erscheint, sondern in ein System von Spalten aufgelöst ist, nimmt auch das Verhalten des Epithels zu diesen Spalten einen sehr complicirten Charakter an, und zwar fällt dies in den Bereich jenes Rückenmarksabschnitts resp. der Medulla oblongata, wo der Centralkanal nach hinten gegen die Spitze des Calamus scriptorius auszuweichen beginnt. Es finden sich hier (cf. Fig. 4) nämlich weite, ganz unregelmässig durch coulissenartige gliös-bindegewebige Septen abgetheilte Spalten, welche in grosser Ausdehnung von dichten Epithelmassen besetzt sind. Die Bilder, die in den einzelnen Schnitten durch dieses Verhalten entstehen, sind so wechselnd und complicirt, dass ich auf eine genauere Beschreibung verzichten und auf die beigegebene Abbildung verweisen muss.

Noch in dem Bereich des Austritts des ersten Cervicalnervenpaars ist die Masse des eigentlichen collagenen Bindegewebes in der gliös-bindegewebigen Gewebsmasse, die noch immer das ganze Centrum, sowie den grössten Theil der Hinterhörner und der Hinterstränge einnimmt, eine ausserordentlich grosse, sodass sie an vielen Stellen reichlicher erscheint als die aus Glia gebildete.

Zwischen den Bindegewebs- (und Glia-)bündeln finden sich nun auffallender Weise eine ganze Menge von schwach markhaltigen Nervenfasern, die nach Lagerung, Verlauf und Aussehen mit normalen Fasern des Rückenmarks nichts zu thun haben. Es bleibt in der That, nach Erwägung aller Umstände nur die Annahme übrig, dass es sich hier — und zwar vielleicht ausschliesslich — um Fasern neuer Bildung handelt.

Dass alte Nervenfasern vorliegen sollten, ist für die meisten mit Sicherheit auszuschliessen: dass in einem so hochgradig veränderten bindegewebig-narbigen Gewebe noch gut erhaltene Substanz des Centralnervensystems vorkommt, ist wohl noch nicht sicher beobachtet, ausserdem lässt sich Anordnung und Verlauf derselben mit keinem der bekannten Fasersysteme in Verbindung bringen.

An vielen Stellen sieht man nun und zwar sowohl hier als in den distaleren Partieen des Halsmarkes (bei denen ich es bis jetzt nicht erwähnt hatte) kleine Bündel von Nervenfasern, Stämmchen von solchen, theils in die Scheide von Gefässen mit eingeschlossen, theils auch isolirt von einer eigenen Scheide umgeben, verlaufen und zwar wenden sie sich alle, wie dies an den einzelnen Durchschnitten mehr weniger deutlich zu erkennen ist, gegen die vordere Längsspalte, durch deren Bindegewebe sie meist in geschlängeltem Verlauf nach aussen treten (s. Fig. 2).

Ausserdem bilden sich aber noch aus den verstreut im Bindegewebe gelegenen Fasern ziemlich mächtige, quer vor der vorderen Längsfissur (s. Fig. 2) gelegene Stämme, die

an Umfang hinter normalen vorderen Wurzeln z. B. kaum zurückstehen und durch keine deutliche Scheide von dem umgebenden Gewebe abgegrenzt sind.

Besonders an diesen grösseren Stämmen lässt sich nun schon bei ganz schwacher Vergrösserung feststellen (s. Fig. 2), dass sie etwas dem normalen Rückenmark, auch abgesehen von ihrer Lagerung, vollständig fremdes sind. Sie sehen nämlich sehr viel deutlicher streifig-faserig aus, als dies bei Bündeln markhaltiger Rückenmarksfasern der Fall ist und dies ist bedingt durch das Vorhandensein zahlreicher, langgestreckter, immer genau dem Verlauf der Fasern parallel gerichteter Kerne, die nach ihrem ganzen Verhalten völlig denen der SCHWANN'schen Scheiden der peripheren Nerven gleichen (s. Fig. 3a u. 3b).

Ausserdem verlaufen zwischen diesen Fasern einzelne feine, aber nicht in bestimmter Weise angeordnete Bindegewebsfasern, die wieder sehr schön durch die leuchtend rothe Farbe hervortreten.

Die Degeneration der Hinterstränge setzt sich aufsteigend in der gewöhnlichen Weise fort; abgesehen davon aber nimmt der Querschnitt der Medulla oblongata fast überraschend schnell eine fast ganz normale Configuration an und zwar bereits im Bereiche der Pyramidenkreuzung. Es fällt noch auf ein sehr geringes Volumen der linken Pyramide und eine erhebliche Verschmälerung des dorsalwärts von derselben gelegenen Gebietes der gekreuzten medianen linken Schleife, ohne dass aber in diesem Theil im WEIGERT-Präparat eine lichtere, durch Faserausfall bedingte Beschaffenheit zu sehen wäre.

Résumé: Bei einer 57 jährigen Frau, die klinisch die Symptome einer schwersten Rückenmarkserkrankung dargeboten hatte, findet sich bei der Section neben diffusen, entzündlichen Veränderungen der Häute erheblichen Grades eine ausgedehnte Höhlenbildung, dicht unterhalb der Pyramidenkreuzung beginnend und bis in das untere Dorsalmark reichend, sowie eine secundäre absteigende Degeneration der Pyramidenseitenstrangbahnen bis zum Conus medullaris.

Während im Brusttheil hauptsächlich die linke Rückenmarkshälfte durch die Höhlenbildung betroffen ist, erstreckt sich letztere im ganzen Halstheil ziemlich gleichmässig über den ganzen Querschnitt (s. Fig. 2).

Hier bildet sich um die Haupthöhle ausserdem noch ein dieselbe einscheidendes Spaltensystem, so dass nur ein ganz schmaler Saum übrig bleibt, in dem Reste normalen Parenchyms aufzufinden sind.

Zwischen den rareficirten Nervenfasern dieser erhaltenen Substanz finden sich reichliche Gliamassen, auch in der Wand der Höhle ist ziemlich viel gliöse Substanz. Ganz besonders auffallend aber ist die Massenhaftigkeit des auftretenden collagenen Bindegewebes, das weiter cranialwärts, wo die Höhle sich in ein System von Spalten auflöst, zwischen diesen und um diese mächtige Schichten und Netze bildet.

Ganz besonders hervorzuheben ist der, soviel ich übersehe, noch nicht in der Literatur verzeichnete und wohl kaum je in dieser Ausdehnung beobachtete Befund von reichlichsten Nervenfasern in diesen doch zweifellos neugebildeten bindegewebig-gliösen Massen, welche Fasern eine sehr zarte, aber durchaus — auch in ihrer färberischen Reaction (Weigert, van Gieson) — charakteristische Markscheide und eine überaus deutliche Schwann'sche Scheide besitzen. Schon bei schwacher Vergrösserung (s. Fig. 2, welche einen Theil eines Schnitts aus dieser Rückenmarksregion bei 35 facher Vergrösserung darstellt) haben die aus solchen Fasern an einzelnen Stellen gebildeten umfänglichen Stämme durch die Anwesenheit der langgestreckten zahlreichen Kerne ein ungemein characteristisches Aussehen.

Was das Verhalten des Centralkanals betrifft, so ist bis zum II. Cervicalsegment nichts von einer Betheiligung desselben an der Höhlenbildung resp. von einer Epithelbekleidung der Höhlenwand zu sehen. — Erst in der Gegend der grössten Ausdehnung findet sich ein spärlicher Epithelbesatz am vorderen Umfang (Fig 1 E); ventral von demselben liegt aber ausserdem noch ungefähr der normalen Stelle des Centralkanals entsprechend, ein verschieden gestaltetes und verschieden umfängliches Häufchen von Epithelzellen (CC, Fig. 1).

Im ersten Halssegment nimmt mit Kleinerwerden der Höhle die Masse des Epithels enorm zu und im obersten Abschnitt finden wir das sehr auffallende in Figur 4 wiedergegebene Bild, wo dies ganze System von Spalten mit Epithelien (E) ausgekleidet erscheint und ausserdem noch reichliche Mengen solcher in der Umgebung liegen. Dies Bild beweist wohl zur Evidenz, dass es sich hier nicht um einen durch irgendwelche, auch noch so complicirte Processe umgewandelten Centralkanal handeln kann, sondern um eine secundäre Auskleidung neu entstandener Höhlen mit einem dem des Centralkanals entsprechenden Epithel.

Die Medulla oblongata erscheint fast normal. —

Die anatomische Begutachtung des Falles scheint in vieler Beziehung eine gegebene: Es handelt sich zweifellos um einen exquisit chronisch-entzündlichen Vorgang, eine wahre Meningo-myelitis. Das beweist die ganz auffallend starke Veränderung des intramedullären Blutgefäss-Bindegewebsapparats. — Von einer Tumorbildung kann gar nicht die Rede sein, auch nicht von einer „Gliose". Der Centralkanal (resp. das Centralkanalepithel) ist im proximalsten Theil des Cervicalmarks

erheblich betheiligt, doch beruht in dieser Betheiligung sicher nicht das Wesentliche des Processes.

Ich glaube daher, dass man der Wahrheit am nächsten kommt, wenn man die Höhlenbildung, ebenso wie die Bindegewebs-Neurogliawucherung als secundär nach einer durch wahrscheinlich immer den gleichen schädigenden und die chronische Entzündung verursachenden Process hervorgerufenen Destruction der nervösen Substanz betrachtet. Die Details der Höhlenbildung konnten allerdings in dem vorliegenden Fall nur zum Theil verfolgt werden (z. B. bei den secundären Spalten im Halsmark).

Welcher Art dieser Process ist, kann nicht mit Bestimmtheit gesagt werden. Es liegt bei der grossen Aufmerksamkeit, welche man gerade in der letzten Zeit wieder der Syphilis [1]) bei ähnlichen Befunden zugewandt hat, nahe, an diese zu denken; aber ich habe keinen Anhaltspunkt, der mich berechtigte, mich bestimmt in dieser Richtung auszusprechen. —

Schliesslich wäre noch auf die Bedeutung jener Bildungen zurückzukommen, die wir als neugebildete Nervenfasern im obersten Cervicalmark ansprechen zu dürfen glaubten.

Es handelte sich um das geradezu massenhafte Auftreten von theils einzelnen theils zu dicken Bündeln angeordneten Nervenfasern mit zarten Mark- und auf's deutlichste hervortretenden Schwann'sche Scheiden in einer zweifellos zum grössten Theil neugebildeten aus collagenem Bindegewebe und Glia bestehenden Gewebsmasse. Ausserdem sahen wir eine ganze Anzahl von Stämmchen und eben so gestalteten Fasern zum Theil mit den Gefässen, zum Theil aber auch ganz unabhängig von solchen, durch die vordere Längsspalte des Rückenmarkes austreten.

Da ich nirgends in der Literatur weder von dem Vorkommen von Nerven mit Schwann'scher Scheide im Rückenmarke, noch von dem Austreten von Nervenstämmen durch die vordere Längsfissur (s. Fig. 2) etwas erwähnt gefunden habe, glaube ich diesen Befund ganz besonders hervorheben zu sollen. Ich glaube übrigens kaum, dass diese Erscheinung in irgend einem bisher untersuchten Falle in dem Maasse hervorgetreten ist, wie in dem eben beschriebenen, denn es ist hier so auffallend, dass es auch bei flüchtigster Beobachtung dem Untersucher nicht hätte entgehen können.

Viel häufiger wird man aber meiner Ansicht nach den Durchtritt von Nervenstämmen durch die vordere Fissur bei daraufhin gerichteter Aufmerksamkeit finden können. Das habe ich bereits in mehreren Fällen beobachtet (auch in solchen, von denen es sich wohl nur um eine einfache Anomalie, nicht etwa um neugebildete

[1]) S. Wieting, l. c. Ziegler's Beiträge, Bd. XIX.

Fasern handeln kann), ohne allerdings über die Bedeutung dieser Bilder mir völlige Klarheit verschaffen zu können. —

Bei dem vorliegenden Falle ist es ja sehr verführerisch, einen reparatorischen Vorgang zu behaupten, ja, dass es sich in einem gewissen Sinne um regeneratorische Wucherung handeln muss, ist vielleicht kaum zu bestreiten. Ob dem jedoch irgend eine physiologische Bedeutung beizumessen ist — darüber enthalte ich mich jeden Urtheils.

Fall II.

R., Wenzel, $6^1/_2$ jähriger taubstummer Knabe, aufgenommen auf die Klinik des Herrn Professor Dr. Ganghofner im Kaiser Franz-Josef-Kinderspital am 23. X. 1890. Gest. am 31. I. 91.

Klinische Diagnose: Paraplegia extremitatum inferior. Mutosurditas probabiliter post meningitidem cerebrospinalem ante annos III. Injectiones secund. Koch sine reactione. Pleuritis dextra obsoleta. Morbilli. Pneumonia. Oedema pulmonum.

Anatom. Diagnose: Morbilli. Pneumonia lobularis bilateralis. Tumor lienis acutus. Degeneratio parenchym. myocardii, hepatis renumque. Hydrocephalus chronicus internus. Adhaesiones inter pachymeningem et meninges internas medullae spinalis. Hochgradige Höhlenbildung im Rückenmarke.

Krankengeschichte.

Vorbemerkung: Die Gehörorgane sind schon vor längerer Zeit von Herrn Professor Habermann untersucht worden[1]), dessen Veröffentlichung ich folgende Daten über die Anamnese und den die Taubstummheit betreffenden klinischen Befund entnehme:

Der Knabe war nach Angabe der Mutter während der ersten 3 Lebensjahre in körperlicher und geistiger Beziehung völlig gesund gewesen. Nach vollendetem 3. Lebensjahre klagte er öfters über Kopfschmerzen. Gegen Ende des 4. Lebensjahres wurde er plötzlich von allgemeinen Krampfanfällen befallen, welche sich $^1/_2$ Jahr hindurch in Zwischenräumen von 3—4 Tagen wiederholten. Der Knabe war während dieser Zeit immer bettlägerig, soll Fieber gehabt und delirirt haben. Stuhl- und Harnentleerungen geschahen in's Bett, die Sprache wurde undeutlich und schwerfällig. Nach einem halben Jahre sistirten die Anfälle vollständig, Patient konnte das Bett wieder verlassen, doch blieb die Störung der Sprache bestehen. Auch fiel der Mutter der unsichere taumelnde Gang auf. Einige Wochen später trat völliger Verlust der Sprache ein. In diesem Zustande verblieb nun das Kind, abgesehen von zeitweise auftretenden Anschwellungen der unteren Extremitäten bis 3 Monate vor seiner Aufnahme in's Spital. Um diese Zeit soll der Knabe, während er mit seinen Kameraden spielte, gefallen sein, worauf sich Erbrechen von Blut einstellte. Seitdem sind die unteren Extremitäten vollständig gelähmt und Patient kann nicht mehr gehen.

Untersuchungen, die im Kinderspital mit dem Knaben vorgenommen wurden, bestätigten die Angaben der Eltern, dass der Knabe taubstumm

[1]) Habermann, Zur Kenntniss der Otitis interna. II. Zeitschrift für Heilkunde, XIII.

sei. Er reagirte weder auf die lauteste Sprache, noch auf starke Geräusche (Schlagen auf den Tisch, Läuten einer Glocke etc.) und war seine Sprache bis auf wimmernde und unartikulirte Laute verloren gegangen. Dabei zeigte er sich geistig geweckt, verfolgte mit Interesse die Vorgänge in seiner Umgebung und konnte man sich durch Zeichen mit ihm theilweise verständigen.

Ausser diesen, in der Publication des Herrn Professor HABERMANN enthaltenen Daten möchte ich Folgendes aus der Krankengeschichte hervorheben:

Bei der Aufnahme fand sich bei dem im Uebrigen durchaus dem Alter entsprechend entwickelten Knaben eine nach links convexe Skoliose der Brustwirbelsäule.

Was die unteren Extremitäten betrifft, so vermag der Patient in der horizontalen Rückenlage dieselben zu erheben und in der Höhe zu erhalten, und sie auch abwechselnd über einander zu legen. Stehen kann er gar nicht, sinkt sofort zusammen — aber unter beiden Achseln gestützt, vermag er Schritte zu machen, indem er die Oberschenkel bewegt und die Unterschenkel mitschleudert. Stemmen sich die unteren Extremitäten zufällig gegen den Boden, so zeigt sich Hyperextension im Kniegelenk. Die unteren Extremitäten zeigen keine auffällige Atrophie, die Muskulatur betreffend — das Gefühl scheint erhalten zu sein, die Unterschenkel fühlen sich etwas kühler an.

Der Patellarsehnenreflex ist linkerseits gänzlich erloschen, rechts sind Spuren desselben nicht zu verkennen. Auch die anderweitigen Reflexe an den unteren Extremitäten fehlen. Die oberen Extremitäten sind ganz normal und kräftig entwickelt.

An den Organen der Brust- und Bauchhöhle ausser Erscheinungen, die auf eine abgelaufene rechtsseitige Pleuritis zu beziehen waren, kein pathologischer Befund.

Stuhl- und Harnentleerung erfolgen spontan.

Mitte November stellt sich im Verlauf einer Angina eine deutliche Parese im Gebiet der rechten Facialis ein; gleichzeitig scheint die Blasenfunction gestört (Harnverhaltung) und ist eine Steigerung der Lähmungserscheinungen an den unteren Extremitäten eingetreten. Es besteht Unmöglichkeit, selbst gestützt zu gehen und die in der Rückenlage passiv aufgehobenen Beine sinken schlaff herab. Die Beugung und Streckung im Kniegelenk kann activ nur auf der Unterlage schleifend mühsam ausgeführt werden. Die ophthalmoskopische Untersuchung ergab eine mässige doppelseitige Papillitis.

Ende December tritt eine entschiedene Besserung in der Motilität der unteren Extremitäten ein; der Patellarsehnenreflex ist jetzt beiderseits, wenn auch nur schwach auslösbar.

Anfang Januar werden mehrere Tuberkulininjectionen gemacht, ohne dass Reaction eintritt. — Dabei schreitet die Besserung der Beweglichkeit der Beine so weit fort, dass Pat. sogar ohne Hülfe das Bett verlässt und an die Bettstelle angeklammert einige Schritte selbständig mit Nachschleifen der Füsse vollführt.

Am 23. I. setzt die Masernerkrankung ein, die am 31. I. infolge consecutiver Pneumonie zum Tode führt.

Section am 1. II. 91.

Befund am Schädel, Gehirn und Rückenmark:

Die weichen Schädeldecken blass, der Schädel $51^1/_2$ cm im Horizontalumfang messend, die Nähte erhalten, die Tubera parietalia stärker vorgewölbt,

der Schädel mesocephal. Die Dura mässig verdickt, von geringem Blutgehalte, in ihren Sinus dunkle, postmortale Coagula. Die inneren Meningen zart, blutreich, leicht abziehbar. Das Gehirn von gewöhnlicher Grösse, die Hirnwindungen von normaler Configuration, die Hirnsubstanz von mittlerem Blutgehalte, sehr weich. Der Ependym des IV. Ventrikels uneben, ebenso das der Seitenventrikel, die letzteren im Vorder-, Unter- und Hinterhorn bedeutend dilatirt.

Im ganzen Gehirn sonst keine makroskopischen Veränderungen, auch nicht an den Nn. acustici.

Bei Herausnahme des ausserordentlich umfangreichen Rückenmarkes findet sich eine diffuse Verwachsung zwischen Dura mater und den weichen Häuten, welche namentlich im Brustmark einen hohen Grad erreicht. Auf Durchschnitten findet sich eine mächtige Höhlenbildung, namentlich im Halsmark, dann aber auch im Brustmark und eine geringere im oberen Lendenmark, wo die Rückenmarkssubstanz sehr weich ist.

Die genauere makroskopische Untersuchung des in MÜLLER'scher Flüssigkeit und Alcohol gehärteten Rückenmarks ergiebt Folgendes:

Die Dura mater spinalis ist in ausserordentlich grossem Umfang mit den weichen Häuten und dem Rückenmark verwachsen und zwar erstreckt sich die Verwachsung, welche besonders stark am dorsalen Umfang ist, von den untersten Partieen bis zum obersten Halsmark (wo sie z. Th. nachträglich gelöst ist). Die untersten Abschnitte des Brustmarks und die obersten des Lendenmarks erscheinen dadurch in eine Schwarte eingemauert, die bis zu 3 mm dick ist, z. Th. fest der Rückenmarkssubstanz anliegt, z. Th. durch Spalten von derselben getrennt ist. Der Umfang des Rückenmarks erscheint dabei, abgesehen von der Vermehrung durch die verdickten Häute, in grosser Ausdehnung ganz enorm vermehrt und im Bereiche der Lendenanschwellung und des oberen Halsmarkes, wenn man das Alter des Individuums ($6^1/_2$ Jahr) bedenkt, ganz kolossal. (Die Maasse werden bei der Beschreibung der mikroskopischen Präparate folgen.)

Makroskopisch wahrnehmbare schwerste Veränderungen lassen sich nachweisen vom Conus terminalis bis hoch hinauf in die Medulla oblongata.

Schon auf Querschnitten des Conus medullaris zeigt sich eine erhebliche Vermehrung des Gesammtumfanges, die hauptsächlich bedingt ist durch die Einlagerung einer central gelegenen, nicht scharf abgegrenzten, ziemlich weichen Gewebsmasse, welche die normale Zeichnung stark verwischt. — Etwas weiter aufwärts nimmt die Masse schnell an Umfang zu und im Bereich des Lendenmarks erscheinen in demselben Spalten und Höhlen, welche durch stark gefaltete, membranöse und deutlich pigmentirte scheidewandartige Gebilde voneinander getrennt werden. Im Bereich des oberen Lendenmarks resultiren aus der Confluenz dieser Spalten zwei, durch eine dünne Schicht getrennte, umfangreiche Höhlen, welche an manchen Stellen miteinander communiciren. Im mittleren und oberen Dorsaltheil ist die Verdickung des Rückenmarks im Ganzen nicht so stark, die Höhlenbildung zeigt ein sehr wechselndes Verhalten; stellenweise sind die ursprünglich weiten Höhlen wieder von membranartigen, faltigen Bildungen durchzogen, wie im Lendentheil; im Bereich des obersten Brustsegmentes ist die Höhlenbildung überhaupt viel geringfügiger geworden.

Im Halstheil dagegen zeigt das Rückenmark eine ganz exquisite Doppelflintenlaufformation beim äusseren Anblick, indem durch die tiefe

vordere Längsfurche die grosse Röhre, welche hier das Rückenmark darstellt, äusserlich in 2 Abtheilungen getrennt erscheint.

Auf dem Querschnitt erscheint hier eine einheitliche, mächtige, centrale Höhle, welche im Bereich der stärksten Ausdehnung nur einen wenige mm breiten Saum von Rückenmarkssubstanz zurücklässt. — Diese Erweiterung setzt sich in den obersten Halssegmenten in ziemlich gleicher Stärke fort, um im Bereich des Austritts des I. Halsnervenpaares sich ziemlich schnell konisch zu verengern, doch findet sich eine kleine Höhle noch bis ungefähr zur Mitte der Rautengrube in der Medulla oblongata, welche übrigens völlig normale Grössenverhältnisse zeigt.

Mikroskopische Untersuchung.

Die mikroskopische Betrachtung eines Querschnitts vom untersten Sacralmark ergiebt ein sehr eigenthümliches und hochcharacteristisches Bild: Die normale Zeichnung ist sowohl an Präparaten mit Markscheidenfärbung als in den nach VAN GIESON behandelten fast ganz verdeckt dadurch, dass eine fremdartige Masse, die fast circulär um den wohlerhaltenen, etwas gewucherten Centralkanal angeordnet ist, diffus in die umgebende graue Substanz eindringt, dieselbe theils substituirt, theils gewissermaassen infiltrirt und nur den schmalen Rand der weissen Substanz in annähernd der Norm entsprechender Weise erkennen lässt. — Bei schwacher Vergrösserung erscheint diese Masse sehr durchsichtig, das sie componirende Gewebe äusserst zart, mit mässig zahlreichen, in ziemlich gleichen Abständen gelagerten Kernen sehr verschiedener Grösse durchsetzt; dann kommen darin noch wohlerhaltene von der Neubildung [1]) eingeschlossene nervöse Elemente, Nervenfasern und schön erhaltene Ganglienzellen zum Vorschein. Das Auffallendste bei schwacher Vergrösserung ist ein ungemein reichliches dichtes Netzwerk feinster zartwandiger Gefässe, welche die geschwulstähnliche Masse in allen Richtungen gleichmässig durchsetzt, wodurch ein sehr zierliches und für das ganze Gewebe characteristisches Bild entsteht. Bei stärkerer Vergrösserung bestehen diese Gefässbildungen z. Th. in der That nur aus einem einfachen Endothelrohr, andere zeigen eine geringe Menge, durch die Färbung nach VAN GIESON sehr scharf hervortretender feiner Bindegewebsfasern aufgelagert, etwas stärkere schliesslich besitzen eine deutliche, streifige Adventitia. Die Hauptmasse des neugebildeten Gewebes besteht aus feinsten, dicht verfilzten Fäserchen, die sich von der normalen Neuroglia der Substantia gelatinosa centralis sowohl durch die Anordnung, als durch die Stärke der Fasern, durch das Verhalten der zelligen Elemente und nicht zum wenigsten durch ein anderes Färbungsvermögen mit der Pikrinsäure des GIESON'schen Gemisches auszeichnen. Die gewohnte Gelbfärbung sieht man nämlich am ganzen Querschnitt nur im Bereiche der Randneuroglia und auch hier ist das Verhalten nicht ganz das normale. — Die neugebildete (resp. umgewandelte) Glia zeigt dagegen eine mehr graue und dabei in's Röthliche spielende Färbung, welche es erlaubt, sie schon bei schwacher Vergrösserung mit Leichtigkeit zu erkennen und in gewissem Sinne abzugrenzen. Eine scharfe Abgrenzung ist

[1]) Ich brauche hier und im folgenden Text die Worte „Neubildung", „geschwulstartige Bildung", ohne über den eigentlichen Charakter derselben irgend etwas präjudiciren zu wollen.

nicht möglich, indem die gewucherten Gliamassen ganz allmählich in die normaleren der weissen Substanz und der Randschicht übergehen.

Was die zelligen Elemente betrifft, so ist zu bemerken, dass die Epithelien des Centralkanals und die um denselben gelagerten Abkömmlinge desselben, die Häufchen von Ependymzellen nichts auffallend abweichendes erkennen lassen, es sei denn eine stärkere Wucherung, als man nach dem jugendlichen Alter des Individuums zu erwarten hätte. Um diese Zellen liegt dann direct die oben beschriebene, feinfaserige Masse, die kaum noch an das normale Verhalten der dichten Neuroglianetze der substantia gelatinosa centralis erinnern. Die zelligen Elemente dieses veränderten gliösen Gewebes zeigen, wie schon oben angedeutet, ein recht verschiedenes Verhalten. Die meisten sind kleine Elemente mit dunkel gefärbtem Kern, die die Grösse der kleinsten Leukocyten des normalen Blutes nicht überschreiten. Ueber die sehr dichte Kernstructur lassen sich genauere Angaben wegen der Art der Conservirung nicht machen. Das Protoplasma bildet einen zarten, etwas unregelmässig contourirten Ring um den Kern, der manchmal eine ziemlich intensiv gelbe oder gelbbräunliche Färbung zeigt. Neben diesen Elementen finden sich dann zahlreiche grössere, deren Kern das gleiche Verhalten zeigt, deren Zellleib aber viel umfangreicher, zarter und ganz homogen gelblich erscheint. In manchen solchen Zellen ist dann auch der Kern etwas grösser und seine Structur lichter und weitmaschiger.

Von besonderem Interesse ist nun ausserdem das Vorkommen von zelligen Elementen von ziemlicher Grösse mit unregelmässig contourirtem gelblich oder gelblich-röthlich gefärbtem Protoplasmaleib und einem Kern, der den der kleinen Zellen wohl um das doppelte an Grösse übertrifft und ein oder auch mehrere scharf abgegrenzte Kernkörperchen zeigt. Diese Zellen können in der That eine recht erhebliche Aehnlichkeit mit Ganglienzellen von kleinerem Typus besitzen, obgleich die genauere Betrachtung ergiebt, dass sie zweifellos Elemente der Glia sind. Zu dieser Unterscheidung dient oft, dass das Kernkörperchen der Ganglienzellen doch noch grösser und schärfer abgesetzt ist, sowie, dass die Protoplasmazeichnungen, wie man sie meist als NISSL'sche Granula bezeichnet hat, in den gliösen Zellen nicht vorkommen. In den Ganglienzellen sieht man dieselben in den vorliegenden Präparaten (trotz der nicht auf ihre Darstellung gerichteten Methodik) sehr gut.

Weiterhin ist zu erwähnen, dass in dem neugebildeten Gewebe, zahlreiche kleinere und grössere Blutungen vorhanden sind, was bei der ausserordentlichen Zartheit des dichten Gefässnetzes nichts auffallendes hat.

Ziemlich reichliche unregelmässige kleine Spalten im Bereich der Hinterstränge glaube ich als Härtungseffecte deuten zu müssen.

Was die Rückenmarkshäute betrifft, so ist bereits hier eine feste Vereinigung der Pia mater mit dem Rückenmark und im Bereich des linken seitlichen Umfangs mit der stark verdickten Arachnoidea zu constatiren. Die Gefässe der Pia mater sind stark gefüllt, stellenweise findet sich eine leichte Infiltration der Pia mit Wanderzellen.

Die Maasse des Querschnitts betragen noch im Bereich des Conus medullaris: der bilaterale 8 mm, der dorsoventrale 6, etwas weiter proximal 11 resp. 7 mm.

Unteres Lendenmark.

Im unteren Lendenmark zeigt der Querschnitt eine erhebliche Dickenzunahme des Rückenmarkes (der bilaterale Durchmesser beträgt hier 14, der dorso-ventrale 9 mm), eine ziemlich beträchtliche Veränderung der Form des äusseren Contours und eine nicht unerhebliche Asymmetrie beider Rückenmarkshälften. Auf die Unebenheiten des äussern Contours möchte ich, wegen der nicht ganz sicheren Ausschliessbarkeit von Härtungseffecten kein grösseres Gewicht legen. Zweifellos ist aber die rechte Rückenmarkshälfte durch die reichlichere Anwesenheit der oben beschriebenen Neurogliamassen umfangreicher als die linke.

Die normale Figur der grauen Substanz ist hier fast unkenntlich. Dagegen sind die einzelnen Stränge der weissen Substanz noch ziemlich erhalten, eine scharfe Abgrenzung allerdings nicht möglich. Im WEIGERT-Präparat sind 2 symmetrisch gelegene hellere Partieen im dorsalen Theil des seitlichen Umfangs als degenerirte Pyramidenseitenstränge zu erkennen, doch zeigen dieselben durchaus nicht das characteristische Aussehen wie gewöhnlich bei der secundären Degeneration; die Vorderstränge erscheinen gut erhalten und abgrenzbar. Das Septum medianum post. ist nur sehr undeutlich als schmaler Gliastreif, neben ihm, also den GOLL'schen Strängen entsprechend, starke Lichtung der markhaltigen Fasern. Der übrige Querschnitt ist durch die diffuse Gliawucherung eingenommen, aber so, dass überall noch erhaltene Nervenfasern und Ganglienzellen eingeschlossen liegen. An Stelle des Centralkanals ein noch grösserer Haufen gewucherter Epithelien, als im Sacralmark, die z. Th. ganz unregelmässig angeordnet sind, manchmal sich aber auch an mehreren Stellen um ein kleines kreisförmiges Lumen anordnen, so dass das Bild eines mehrfachen Centralkanals entsteht.

Die Blutungen sind hier etwas spärlicher als im Sacralmark, die Verwachsungen der Häute sind jedoch umfangreicher geworden, auch die Dura ist hier an mehreren Stellen fest mit der Arachnoidea vereinigt.

Lendenanschwellung (s. Fig. 6).

Der bilaterale Durchmesser des Rückenmarks beträgt hier (ohne Häute) 16 mm, der dorsoventrale 12 mm.

Hier erscheint die Zeichnung des Querschnitts, namentlich in den WEIGERTpräparaten sehr viel besser erhalten, als in den tieferen Abschnitten. Die Vorderseitenstränge sind bis auf die dorsalen Abschnitte des linken Seitenstrangs (Pyramidenseitenstrangbahn) in ihrer Form ganz gut kenntlich, nur scheint ihr Faserreichthum beträchtlich vermindert, ihr Volumen gering. Die Hinterstränge sind rechts gut erkennbar und abgrenzbar, auch der linke GOLL'sche Strang in seiner Form noch ziemlich erhalten, während der linke Keilstrang durch eine gleich zu beschreibende Spaltbildung betheiligt wird.

An Stelle des Centralkanals liegen wie weiter caudalwärts unregelmässige Häufchen von Epithelzellen, die ganze Commissur ist sehr stark verbreitert. Die graue Substanz der linken Seite (und der linke Keilstrang) sind eingenommen durch eine sehr verbreitete, ganz unregelmässige Spaltbildung (s. Fig. 6), durch welche auf dem Schnitt zahlreiche Hohlräume auftreten, die durch mehr oder weniger dicke Sub-

stanzbrücken von einander getrennt erscheinen. Die Wandung dieser Höhlen oder Spalten ist z. Th. glatt begrenzt, z. Th. unregelmässig, fetzig. Die Septen dazwischen bestehen z. Th. noch aus sehr gut erhaltenen Nervenfasern, die noch zahlreiche, anscheinend ganz normale Ganglienzellen einschliessen. Zwischen den nervösen Elementen, findet sich dann die eigenthümlich veränderte gliöse Zwischensubstanz, welche auch die ganze übrige graue Substanz einnimmt.

Der Eindruck des ganzen Querschnitts am WEIGERT-Präparat (makroskopisch oder bei Loupenvergrösserung, vergl. Fig. 6) ist, abgesehen von der Spaltbildung, der, als sei die graue Substanz in allen Dimensionen erheblich vermehrt und die Abgrenzung gegen die weisse Substanz zugleich verwaschen.

Die Häute, namentlich auch Dura und Arachnoidea sind fest, besonders am seitlichen Umfang miteinander verwachsen, doch findet eine Compression der sehr weiten Gefässe der Pia mater und der gut erhaltenen vorderen und hinteren Wurzeln dadurch nicht statt.

Die gliöse Neubildung verhält sich in ihrem feineren Bau im Ganzen ebenso als weiter caudalwärts, doch überwiegen hier die kleineren Zellen, die grösseren sind nur sehr spärlich zu finden. Das auffallendste und geradezu characteristische ist immer, wie merkwürdig wenig die dazwischen gelegenen nervösen Elemente, in specie die Ganglienzellen geschädigt sind. Betrachtet man z. B. die Gegend der rechten CLARKE'schen Säule, welche als solche überhaupt nicht abgrenzbar ist, genau, so sieht man von den weichen, gliösen Massen umgeben, schön erhaltene und an Zahl kaum verminderte Ganglienzellen von dem gewöhnlichen Typus dieses Ortes (links ist die betreffende Stelle zum grossen Theil durch Spaltenbildung zerstört, zwischen den Spalten finden sich aber auch hier der CLARKE'schen Säule entsprechende Nervenzellen).

In der linken Rückenmarkshälfte, besonders in den Septen zwischen den Spalten zahlreiche, zum Theil ziemlich umfangreiche Blutungen. An den Rändern der Höhlungen manchmal ganz massenhafte Anhäufungen körnigen Blutpigmentes.

Weiter cranialwärts sehen wir dann die Septen zwischen den Spalten in der linken Rückenmarkshälfte mehr und mehr rareficirt werden, die einzelnen Hohlräume verschmelzen, und noch im Bereich des II. Lumbalsegmentes finden wir eine umfangreiche, einheitliche Höhle, welche fast die ganze graue Substanz der linken Rückenmarkshälfte, sowie noch einen Theil der dorsalen Partieen des Seitenstrangs und den grössten Theil des Keilstrangs einnimmt. Die Höhle hat hier (am Schnitt gemessen) einen bilateralen Durchmesser von ca. 7—8 mm, während der dorso-ventrale ziemlich dieselbe Dimension erreicht.

Unterstes Brustmark.

Gegend der stärksten Verwachsung der Häute (Fig. 7).

Am Uebergange des Lendenmarks zum Brustmark treten auch Spalten in der rechten Rückenmarkshälfte auf und im untersten Brustmark, das ganz durch die Verwachsungen der Häute eingemauert erscheint, finden wir (ungefähr entsprechend dem XI. Segment) folgendes Verhalten:

Das Rückenmark hat hier (ohne Häute) einen queren Durchmesser von 13—14 mm, einen sagittalen von ca. 8 mm. Die ursprünglich in der linken Rückenmarkshälfte gelegene Höhle überschreitet jetzt die Mittellinie, indem

sie das Septum median. post. stark nach rechts vorwölbt; dann findet sich aber in der rechten Rückenmarkshälfte neben dieser Höhle eine zweite, durch ein Septum abgetrennte, welche einen Theil des (ursprünglichen) Vorder- und Hinterhorns einnimmt. Die Wandungen der Höhlen sind ganz glatt, enthalten ziemlich reichliches Blutpigment und werden von einem dichtfaserigen Gliagewebe gebildet, welches mehr dem normalen, resp. dem, wie man es gewöhnlich bei Gliawucherungen, z. B. bei Narbenbildung oder in secundär degenerirten Systemen u. s. w. findet, entspricht.

An Stelle des Centralkanals liegen Haufen von Epithelzellen (Fig. 7 CC), die z. Th. regellos angeordnet sind, z. Th. sich wieder so aneinander legen, dass sie eine oder auch mehrere deutliche Lumina bilden. Den in den caudaleren Abschnitten beschriebenen Charakter der neugebildeten Glia finden wir noch in den Resten der Vorderhörner und in dem vor der Höhle gelegenen Theil der Commissur. Das rechte Hinterhorn fehlt fast ganz, die gesammte weisse Substanz zeigt eine erhebliche Verminderung ihres Faserreichthums, besonders sind die Pyramidenseitenstrangbahnen betroffen. Die Goll'schen Stränge erscheinen ebenfalls erheblich gelichtet, von den Keilsträngen sind nur die dorsalsten Theile erhalten, während die ventralen in der Höhlenbildung aufgegangen sind.

Die stärkste Verdickung der Häute findet sich am rechten hinteren Umfang (s. Fig. 7) und beträgt hier die grösste Dicke derselben ca. $2^1/_2$ mm. Dabei sind die einzelnen Häute aber auch hier noch gut voneinander abgrenzbar und zwar eines Theils dadurch, dass die Anordnung der einzelnen Faserbündel im Bereiche der verschiedenen Schichten eine verschiedene ist, anderen Theils dadurch, dass sich an den Verwachsungsstellen noch vielfach eine Schicht zellenreichen Granulationsgewebes einschiebt.[1]) Letzteres, zum grossen Theil zweifellos aus dem Endothel hervorgegangen, bildet an manchen Stellen ganz epithelähnliche Lagen, namentlich zwischen Dura und Arachnoidea.

In den Verwachsungen liegen an verschiedenen Stellen Häufchen von körnigem Blutpigment, doch ist dasselbe im Ganzen nicht reichlich. Die grösseren, zwischen den Verwachsungen verlaufenden arteriellen Stämme zeigen eine eigenthümliche Veränderung der Intima, welche vielfach eine recht beträchtliche auf dem Durchschnitt halbmondförmige, partielle, kernreiche Verdickung, die zwischen 2 elastische Lamellen eingelagert ist, zeigt.

Im mittleren Brustmark werden die Höhlen allmählich wieder kleiner und ähnelt der Durchschnitt des Rückenmarks im oberen Brusttheil mehr dem Aussehen, wie bei dem Auftreten der Spaltenbildung im Lendenmark.

Oberstes Brustsegment (s. Fig. 8).

Der grösste transversale Durchmesser (am Schnitte ohne die Häute) beträgt ca. 14 mm, der grösste sagittale 7—8. Von der grauen Substanz erscheint der ventralste Theil des linken Vorderhorns gut erhalten, von der weissen ein Theil des linken Seitenstrangs, namentlich dessen medial gelegenen Partieen, ferner die dorsalsten Theile der Hinterstränge. Die weisse

[1]) Vergl. auch die Beschreibung der feineren Verhältnisse bei der chronischen Meningitis bei Wieting, l. c. Ziegler's Beitr. XIX.

Substanz der rechten Rückenmarkshälfte zeigt schon bei schwächster Vergrösserung einen sehr starken Ausfall markhaltiger Nervenfasern, doch findet sich nirgends, ebensowenig wie das in den caudaleren Abschnitten deutlich der Fall war, das bekannte Bild einer Systemdegeneration.

Das rechte Vorderhorn, beide Hinterhörner, die ventralen Theile der Hinterstränge und die ganze Commissur bilden bei schwacher Vergrösserung im Präparat mit Markscheidenfärbung eine homogene Masse (s. Fig. 8), die nur von wenig zahlreichen markhaltigen Nervenfasern und Bündeln von solchen durchzogen wird. In dieser Masse erscheinen zwei Spalten (die Fortsetzungen der im unteren Brustmark beschriebenen beiden Höhlen), von denen der linke in seiner Lage ungefähr der Basis des linken Hinterhorns entspricht, rundlich gestaltet ist, mit ganz glatter Wand, während der rechte ganz schmal und langgestreckt erscheint, quergestellt ist und eine grösste Länge von ca. 5 mm besitzt. Derselbe hat mehrere kleine Ausläufer, seine Wand ist ebenfalls glatt, zeigt eine Anzahl Vorsprünge und Falten.

Ein sehr merkwürdiges Verhalten zeigt in diesem Segment der Centralkanal (s. Fig. 8). Während die Epithelzellen in den tiefer gelegenen Abschnitten einen mehr oder weniger einheitlichen Haufen bildeten, der allerdings manchmal auch mehrere Lumina erkennen liess, sehen wir hier Epithelzellenhäufchen durch die Gliamassen, die hier übrigens ganz dasselbe histologische Verhalten wie im Lenden- und Sacralmark zeigen, wie auseinandergesprengt, über einen grossen Theil des Querschnitts in der stark vergrösserten centralen Partie verstreut.

Es entstehen dadurch manchmal 4—5 und mehr, mehr oder weniger deutliche Lumina, doch ist das Verhalten von Schnitt zu Schnitt sehr wechselnd. An mancher Stelle verschmelzen solche ursprünglich getrennten „Kanäle“. Das Ganze macht exquisit den Eindruck einer secundären Bildung, da sich die Bildungsweise solcher mehrfachen Kanäle ja leicht verfolgen lässt, sodass es ganz verfehlt wäre, hier etwa eine congenitale Anomalie zu beschuldigen. In den gliösen Massen sieht man einige dickere, gefässtragende Stränge, resp. Septen. Ausserdem zeigen sich in derselben vielfach lichtere, homogene Stellen — die Anfänge neuer Spalt- und Höhlenbildung.

Auch hier ist die Affection der Häute noch eine sehr starke. So finden sich feste Vereinigungen aller 3 Häute am vorderen Umfang, am hinteren erreichen sie sogar noch eine Dicke von 2 mm. Besonders zu erwähnen ist an dieser Stelle der stärksten Verwachsung ein eigenthümliches Verhalten zelliger Elemente im Bereiche der Arachnoidea. Zwischen den Fasern derselben nämlich bemerkt man hier ein sehr zierliches (mit Pikrinsäure stark gelb gefärbtes) Netzwerk, das aus grossen, schönen, spindeligen Zellen vom Character der Endothelien besteht, welche zum Theil einfach aneinander gereiht erscheinen, zum Theil eine mehrfache Lage bilden, die sich an der Aussenfläche der Arachnoidea zwischen dieser und der Dura zu einer ziemlich dicken, dunkelgefärbten Schicht vereinigen.

Im Halstheil nimmt der Umfang des Rückenmarkes vom untersten Segment an schnell enorm zu und erreicht im Bereiche des II.—IV. Cervicalsegmentes seinen grössten Umfang. Bedingt ist diese Vermehrung hauptsächlich

durch das Auftreten einer ganz ausserordentlich grossen, einheitlichen, das Mark quer durchsetzenden Höhle (s. Fig. 9).

III. Cervicalsegment. (S. Fig. 9).

Hier betragen die Maasse des Rückenmarkes (im Schnitt): 21 mm der bilaterale Durchmesser, 7—9 der dorso-ventrale (im untersten Theil des III. Segmentes sogar 12 mm) — für ein $6^1/_2$jähriges Kind jedenfalls seltene Dimensionen (ohne Tumor). Im Bereiche der stärksten Ausdehnung der Höhle ist die umgebende Substanz zu einem schmalen, $1^1/_2-3$ mm dicken Ring reducirt. Ja, neben dem Septum median. post. beträgt der Abstand von Pia und hinterer Höhlenwand stellenweise nur 1 mm.

Die Höhle durchzieht den mächtigen Rückenmarksquerschnitt von einer Seite zur anderen, indem sie allerdings rechts ihre grösste Weite gewinnt. Etwas caudalwärts von der stärksten Höhlenerweiterung findet sich in der dort noch reichlichen Gewebsmasse des Querschnitts eine erhebliche Menge neugebildeten gliösen Gewebes von der Beschaffenheit der im Brust- und Lendenmark überwiegenden gliösen Substanz, namentlich in den hier mächtig grossen Vorderhörnern und dem vor der Höhle gelegenen Theile der Commissur, ferner an Stelle der Hinterhörner und zum Theil zwischen den Fasern der weissen Substanz.

Mit Zunahme der Höhle aber tritt dieser Character der Gliawucherung immer mehr in den Hintergrund; der gliöse Ring, der die Wand der Höhle bildet, nimmt immer mehr die Beschaffenheit der gewöhnlichen Neuroglia an und nähert sich völlig dem Aussehen, wie wir es gewöhnlich um Höhlenbildungen im Rückenmark finden.

Rechts und links von der (gedachten) Verlängerung der Fissura anterior finden sich noch kurz, bevor die Höhle die grösste Weite erreicht, dorsalwärts von der hier ziemlich gut erhaltenen weissen Commissur, je ein Haufen von Epithelzellen, von denen jeder eine mehr oder weniger einem theilweise obliterirten Centralkanal ähnliche Bildung einschliesst.

Bis zu dieser Stelle zeigt keine einzige der bisher beschriebenen Höhlen und Spalten eine Spur von Epithelbekleidung.

Dort aber, wo die Höhle am grössten wird, tritt nun auch Epithel auf der Wand derselben auf und zwar genau entsprechend dem Ort und der Ausdehnung jener oben erwähnten beiden Epithelzellenhaufen (s. Fig. 9).

An anderen Stellen fand sich nun auch, allerdings erst nach genauerem Zusehen und in geringer Ausdehnung Epithelbekleidung auf der Hinterwand der Höhle, doch erklärt sich auch diese Anfangs auffallende Thatsache sehr leicht: Es finden sich nämlich auch — entsprechend der Auseinandersprengung in den caudaleren Rückenmarksabschnitten, Häufchen von Epithelzellen dorsalwärts von der hinteren Höhlenwand. Wo letztere eine solche Zelleninsel erreicht, zeigt sie an der betreffenden Stelle und in entsprechender Ausdehnung Bekleidung mit Epithel.

Die Vorderhörner sind hier noch sehr voluminös, der linke nur z. Th. erhalten, die Basis der Hinterhörner sehr stark nach aussen gedrängt, so dass die Hinterhörner in langem Bogen beiderseits den seitlichen Umfang der Höhle umkreisen, an Stelle des Kopfes der Hinterhörner finden sich stark verbreiterte, unregelmässig begrenzte, hochgradig rareficirte Stellen.

Die weisse Substanz zeigt an verschiedenen Stellen erhebliche Lichtung der markhaltigen Fasern, doch ist wieder nirgends das Bild einer abgegrenzten Systemerkrankung vorhanden. Nur der rechte GOLL'sche Strang, welcher ebenso wie der linke sehr stark von vorn nach hinten abgeplattet erscheint (s. Fig 9) ist gleichmässig und ziemlich hochgradig degenerirt.

Vordere und hintere Wurzeln scheinen so gut wie völlig intact.

Immer noch bestehen reichliche Verdickungen und Verwachsungen der Häute, namentlich auch am hinteren Umfang.

Nicht unerwähnt möchte ich lassen, dass ich die bei Fall I im Bereich der frischeren Verwachsungen beschriebenen, bei der GIESONfärbung roth und gelben Netze zwischen Pia und Mark an diesem Rückenmarke nirgends gefunden habe.

Zum Vergleich der Grössenverhältnisse sind neben dem Durchschnitt des III. Cervicalsegmentes unseres Falles die Contouren eines normalen Halsmarks aus derselben Höhe von einem 11jährigen Kinde bei genau der gleichen Vergr. (ABBÉ'scher Apparat) gezeichnet.

Im Bereich des I. Halssegmentes wird die Höhle bedeutend kleiner, zu gleicher Zeit nähert sich der Umfang des Rückenmarkes mehr der Norm.

Die Medulla oblongata zeigt normale Grössenverhältnisse (s. Fig. 10, welche genau in demselben Maassstabe gezeichnet ist, wie Fig. 6—9); hier findet sich nirgends mehr die Neurogliawucherung mit dem feinen lockeren Netze und dem zarten Capillargefässsystem, wohl aber reicht die Höhle als schmaler, immer noch ziemlich langer Spalt, ganz allmählich abnehmend, bis zur Grenze des mittleren und caudalen Drittels der Rautengrube.

Der Centralkanal ist schon im obersten Halsmark wieder völlig unabhängig von der Höhle, ist hier ziemlich weit und ziemlich unregelmässig gestaltet. — Die jetzt wieder spaltförmige Höhle liegt in einer dichten gliösen Masse, welche als ca. $1^1/_2$ mm breiter Streifen in der rechten Hälfte von der periependymären Neuroglia des Centralkanals im untern Abschnitt der Medulla oblongata resp. weiter cerebralwärts von den medianen Theilen des Ependyms des IV. Ventrikels ventral und lateral zieht und die Pia mater etwas dorsalwärts vom dorsalen Rande der rechten Olive erreicht. Von den übrigen Veränderungen in der Oblongata wäre noch eine sehr deutliche Degeneration der linken gekreuzten medianen Schleife zu erwähnen (s. Fig. 10).

Sehr wichtig für die Beurtheilung des Falles ist nun das histologische Verhalten der gliösen Umgebung der Höhle im Bereich der Medulla oblongata. Es findet sich hier nämlich eine durchaus andere Beschaffenheit der Glia als die z. B. beim Brust-, Lenden- und Sacralmark beschriebene.

Die Gliamassen zeigen hier vor Allem eine intensive Pikrinsäurefärbung, ihre Fasern sind bedeutend stärker und dichter aneinander gelagert, als in den caudaleren Abschnitten des Rückenmarks, besonders aber zeigen sie die für die gewöhnliche Neuroglia charakteristische Anordnung, indem sie sich

am dichtesten und in schön geschwungenen Formen um die mit einer dicken bindegewebigen Scheide versehenen Gefässe gruppiren.

Hier ist keine Spur mehr von dem zarten Capillarnetz, das wir in dem vergrösserten Rückenmarksabschnitt die neugebildete Glia durchziehen sahen. Schliesslich ist aber das Verhalten auch dadurch ein durchaus anderes, dass zwischen den Fasern nicht mehr wie früher reichliche wohlerhaltene nervöse Elemente zu sehen waren, sondern das Gewebe besteht fast nur aus Glia und die Abgrenzung desselben gegen das normale nervöse Gewebe ist fast scharf zu nennen: Das Ganze macht vielmehr den Eindruck einer Narbe, besonders auch, da sich zwischen den gliösen Massen reichliche Fasern und Stränge des durch die Färbung nach VAN GIESON auffällig hervortretenden collagenen Bindegewebes finden. Erhöht wird dieser Eindruck dadurch, dass die rechte Oblongatahälfte, welche die Höhle enthält, deutlich kleiner ist als die linke und im Bereich der Glianeubildung wie geschrumpft erscheint.

Résumé: Ein $6\frac{1}{2}$ jähriger Knabe, der vor 3 Jahren im Anschluss an eine subacut verlaufende Erkrankung (aller Wahrscheinlichkeit nach Meningitis cerebrospinalis), die von schwersten Symptomen von Seiten des Centralnervensystems begleitet war, taubstumm geworden war und der seit dieser Krankheit noch eine Reihe verschiedener anderer, auf eine schwere Schädigung namentlich des Rückenmarkes hindeutender Erscheinungen dargeboten hatte, stirbt, nach nicht unerheblicher Besserung der letzteren, infolge einer accidentellen Erkrankung an Masern.

Bei der anatomischen Untersuchung findet sich ein für das Alter des Trägers ganz enorm umfangreiches Rückenmark, das von zahlreichen Spalten und grossen Höhlen durchsetzt ist und ausserdem eine schwere chronisch entzündliche Veränderung der Häute mit starken Verwachsungen schon makroskopisch erkennen lässt. (Fig. 6—9).

Durch die mikroskopische Untersuchung wird festgestellt, dass die Volumszunahme des Rückenmarkes nicht allein durch Höhlenbildung bedingt ist, sondern auch durch eine enorme Neurogliawucherung von eigenthümlichem histologischen Charakter, welche vom Conus medullaris bis zum obersten Halsmark in verschiedener Mächtigkeit nachgewiesen werden kann.

Diese gliöse Masse nimmt (an den Stellen, wo das Bild nicht durch die Höhlenbildung verändert ist) die Gegend der Substantia gelatinosa centralis resp. die ganze Commissur ein, den ebenfalls an vielen Stellen nicht unerheblich veränderten Centralkanal einschliessend, und entwickelt sich dann weiter hauptsächlich in der grauen Substanz, so dass die Zeichnung derselben eigenthümlich plump und gegen die weisse

Substanz verwaschen erscheint, welch' letztere ebenfalls recht erheblich, theils durch die Höhlenbildung, theils durch secundäre Degenerationen betheiligt erscheint. Dabei ist zu bemerken, dass eine constante charakteristische Systemdegeneration nicht deutlich nachzuweissen ist; die gleichmässigste Veränderung zeigen noch die GOLL'schen Stränge und von diesen ist wieder der rechte stärker afficirt.

In der Oblongata, welche nicht nur keine Volumszunahme, sondern sogar eine Abnahme im Bereich der stärker erkrankten rechten Hälfte zeigt, hat die Gliabildung um die Höhle eine durchaus andere, narbige Beschaffenheit und lässt sich ein ganz allmähliches Uebergehen von dem ursprünglichen Verhalten zu dieser beschriebenen Beschaffenheit sehr gut verfolgen.

Die Beurtheilung dieses Falles vom anatomischen Standpunkt stösst auf einige Schwierigkeiten.

Zunächst wäre wohl die Möglichkeit in Betracht zu ziehen, dass es sich hier um eine wahre, allerdings sehr eigenthümliche Geschwulstbildung handeln könnte. Dafür würde die starke Vergrösserung des ganzen Rückenmarks, die veränderte histologische Beschaffenheit der gewucherten Glia und das eigenartige Verhalten der Gefässe sprechen.

Dagegen spricht — und zwar meiner Ansicht nach entscheidend —: die gleichzeitig bestehende schwere chronische Meningitis, die sicherlich einfach entzündlicher Natur ist und mit einer gleichzeitigen intramedullären Tumorbildung schwer in Kausalnexus zu bringen ist; ferner die Ausbreitung des Processes, die sich der Hauptsache nach auf die graue Substanz beschränkt — ein für eine eigentliche Geschwulst nach den bisherigen Erfahrungen kaum erklärbares Verhalten; schliesslich der Ausgang des Processes — wie wir es sowohl in den caudaleren Theilen in der Höhlenwand als namentlich in der Medulla oblongata sehen konnten — in eine Art von Narbenbildung.

Ich möchte mich daher mit aller Bestimmtheit dahin aussprechen, dass wir es auch in diesem Falle mit einem chronisch entzündlichen Process sowohl in den Häuten, als im Rückenmark zu thun haben, die in letzterem zu einer mächtigen Production von gliösem Gewebe geführt hat. Ich möchte auch den Ausdruck „Gliose" vermeiden, da das Aussehen des Gewebes, welches man in der Regel bei der sogenannten „centralen Gliose" findet, im Ganzen erheblich von dem des Gliagewebes in unserem Fall abweicht. Ich halte auch jene (d. h. die „centrale Gliose"), wenigstens in ihrer typischen Form, für einen ganz anderen Process. Für eine Betheiligung des Centralkanals an der Höhlenbildung kann in diesem Falle — abgesehen von der geringen secundären im oberen Halsmark — gar nicht die Rede sein.

Dass das Centralkanalepithel sich an der Production

von Glia betheiligen kann und auch vielleicht in diesem Fall betheiligt hat, will ich keineswegs in Abrede stellen, jedenfalls hat man sich das aber ganz anders vorzustellen, wie es Hoffmann für die „centrale Gliose" angenommen hat. — Ich werde darauf später zurückzukommen haben.

Von besonderer Wichtigkeit scheint mir nun an diesem Falle, dass man einen Anhaltspunkt für die Pathogenese des vorliegenden Processes hat. Ich glaube, dass der klinische Verlauf, in specie die eingetretene Taubstummheit, ferner die hochgradigen entzündlichen Veränderungen der Rückenmarkshäute wenigstens mit grösster Wahrscheinlichkeit auf eine vorausgegangene Meningitis cerebrospinalis zurückzuführen sind.

An einen Zusammenhang der letzteren mit einer alten, schweren, klinisch und anatomisch constatirten, nicht tuberkulösen Pleuritis dextra kann man bei dem notorisch vorkommenden Uebergreifen einer solchen auf dem Wege der Intervertebrallöcher auf die Rückenmarkshäute wohl denken, aber ein Beweis ist natürlich nicht mehr zu führen.

In der Literatur scheint bis jetzt ein solcher Zusammenhang von acuter Cerebrospinalmeningitis und chronischer Meningo-myelitis mit Höhlenbildung nicht bekannt zu sein. Ich finde darüber in den sorgfältigen Literaturzusammenstellungen Wieting's [1]) folgenden Passus:

„Unter den akuten Infectionskrankheiten, abgesehen von den traumatischen Entzündungen, könnte die Meningitis cerebrospinalis epidemica vielleicht chronische Veränderungen hinterlassen; doch ist mir kein Fall bekannt, in dem als Ausgang einer solchen, in späterer Zeit hochgradige Verdickung der Häute, verbunden mit Degenerationsherden im Mark gefunden wäre. E. Mayer [2]) theilt eine Beobachtung mit, wo 5 Jahre nach überstandenen acuter Meningitis neben anderen Veränderungen Schwielen in der Arachnoidea spinalis und Degenerationen im Marke sich fanden; doch ist nicht sicher, ob nicht Tuberkulose zu Grunde lag."

Fall III.

E. M., 16 jährige Majolikamalerin aus Eichwald, aufgenommen auf die II. medicinische Klinik des Herrn Professor Dr. von Jaksch am 27. X. 1893. Gest. am 6. XI. 1893.

Klinische Diagnose: Saturnismus chronicus. Encephalopathia saturnina (?). Tumor pontis (?)

Anatomische Diagnose: Hydrocephalus chronicus internus (con-

[1]) l. c. Ziegler's Beiträge, Bd. XIX, S. 217.

[2]) Verschluss des 4. Ventrikels mit Hydrocephalus als Ausgang acuter Meningitis. Wiener klinische Wochenschr., 27, V. 92.

genitus) Formatio abnormis cerebelli. Cystitis catarrhalis acuta. Gastro- et oesophago-malacia peptica. — Höhlenbildung im Cervicalmark.

Krankengeschichte: Pat. stammt aus gesunder Familie, eine Schwester, gleichfalls Majolikamalerin, hat Bleikolik durchgemacht. Bis auf zeitweisen, leichten Kopfschmerz war sie stets gesund. Seit 2 Monaten leidet Pat. an Kopfschmerzen, Schwindelgefühl und Erbrechen. Mehrmals stellten sich Zustände psychischer Erregung ein, wobei Pat. maniakalisch war.

In letzter Zeit kamen hierzu noch Rückenschmerzen und Ohrensausen.

Seit wenigen Tagen besteht angeblich Schielen.

Status praesens: Die physikalische Untersuchung der kräftigen, gut genährten Pat. ergiebt keine abnormen Verhältnisse. — Im Munde deutlicher Bleisaum am Zahnfleischrande.

Von Seiten der Gehirnnerven bestehen folgende Störungen: Strabismus convergens alternans mit Einschränkung der seitlichen Excursionen des linken, fixirenden Auges; ausgesprochene Stauungspapille beiderseits.

An den Extremitäten keinerlei Störung der Motilität (aktive, passive Beweglichkeit, Coordination) oder Sensibilität (in ihren verschiedenen Qualitäten) oder der Reflexe (Haut-, Sehnen-).

Harn ohne Eiweiss und Zucker.

Decursus: 30. X. Rückenschmerzen und Rückensteifigkeit; Wirbelsäule schmerzfrei. — Die weiteren Tage bietet Pat. stets dasselbe Bild; Klagen über starke, in die Arme ausstrahlende Schmerzen und Paraesthesie in den Fingern.

Auf Einfuhr von 100 g Glykose erfolgt Zuckerausscheidung im Harn (Phenylhydrazin- und Gährungsprobe).

3. XI. Schmerzen halten an. Deutliche Urticaria factitia. Augen stark convergent, Aussenwendung derselben beiderseits unmöglich; sonst im Gebiete der Hirnnerven nur leichtes Zurückbleiben des linken Mundfacialis zu constatiren. — Pulsfrequenz in kurzen Zwischenräumen stark wechselnd. Pat. fühlt sich sehr schwach.

4. XI. Pat. hält den Kopf nach links gedreht. Die Extremitäten werden nur wenig bewegt wegen der starken Schmerzen. Das Sensorium ist völlig frei. Subfebrile Temperaturen. Blutuntersuchung: R = 4 650 000, W = 10 000, Hb = 35 % = 4,9 g.

5. XI. Spurweise Albuminurie. Urobilin im Harne. Stat. idem.

6. XI. Pat. etwas benommen, delirirt, fiebert bis 39·8°. Die Ablenkung des Kopfes ist gewichen. Abends Exitus.

Weder im Harne der Kranken, noch in 400 g Gehirn (Prof. Huppert) konnte Blei aufgefunden werden.

Section am 7. XI. 93 ca. 12 St. p. m. Befund am Schädel, Gehirn und Rückenmark: Weiche Schädeldecken blass, Schädel 51,5 cm im Horizontalumfang, dünnwandig, an seiner Innenfläche leicht rauh. Gestalt des Schädels normal. Harte Hirnhaut stark gespannt, im sinus falciformis major viel dunkles flüssiges Blut. Der gleiche Inhalt in den basalen Sinus. Innere Meningen vollkommen zart, ziemlich blutreich, dieselben etwas schwieriger abzuziehen von der stark turgescirenden, mit abgeplatteten Windungen versehenen Gehirnoberfläche. —

Basalarterien von normalem Verhalten. Hirnventrikel durchwegs deutlich erweitert, mit klarem Serum erfüllt; Ependym überall deutlich

verdickt und zähe anzufühlen. Hirnsubstanz blass, wenig durchfeuchtet, etwas dichter. Am Kleinhirn die Tonsillen zusammen mit den medianen Theilen der Lobi inferiores zu kurzen, zapfenförmigen Fortsätzen verlängert.

Am Rückenmarke auffällig eine bedeutende Volumszunahme der Pars cervicalis. In derselben eine bis Gänsefederkiel dicke langgestreckte Höhle.

Die genauere makroskopische Untersuchung des in MÜLLER'scher Flüssigkeit und Alcohol gehärteten Präparats ergab Folgendes: Das Rückenmark zeigt normalen Umfang und normale Querschnittszeichnung im Lenden- und Brusttheile. Im Bereiche des VII. Cervicalsegments beginnt eine sehr erhebliche Anschwellung, welche ihre grösste Mächtigkeit im Bereiche des III. Cervicalsegments gewinnt und bis zum Beginn der Medulla oblongata, allmählich abnehmend, reicht.

Die von der Anschwellung eingeschlossene Höhle beginnt dicht unter der Pyramidenkreuzung und reicht bis in die Mitte des Segm. cerv. V. Ihren grössten bilateralen Durchmesser von 7—8 mm und dorso-ventralen von 5 mm erreicht sie im II. und III. Cervicalsegment. Der grösste bilaterale Durchmesser des ganzen Rückenmarkes beträgt fast 2 cm, der dorso-ventrale 13 mm. Die Höhle zeigt in den verschiedenen Höhen eine ziemlich verschiedene Gestaltung (S. die mikrosk. Beschreibung), ihre Innenwand ist ganz glatt, sie liegt hinter der überall erhaltenen, wenn auch an vielen Stellen gegen die vordere Fissur ausgebogenen, vorderen Commissur. — Ein eigentlicher Defect wird durch diese Höhle makroskopisch aber weder in der weissen, noch in der grauen Substanz gesetzt, sondern die einzelnen in der Umgebung der Höhle gelegenen Rückenmarksabschnitte erscheinen durch dieselbe nur auseinandergedrängt und in ihrer Form alterirt.

Auch unterhalb der Höhle hat das Rückenmark noch einen Durchmesser von 15 : 13 mm.

Die weisse Substanz erscheint schon makroskopisch im Bereiche des verdickten Halsmarks sehr breit, die Figur der grauen Substanz plump. —

Mikroskopischer Befund.

Im Lenden- und Brustmarke nichts besonders Auffälliges, ausser einer gewissen Quellung der Neuroglia, welche bei der Färbung nach VAN GIESON nicht die gewöhnliche deutliche Gelbfärbung annimmt und nicht so deutlich faserig erscheint.

Keine Veränderungen der Umgebung des Centralkanales und dieses selbst (er ist an mehreren Stellen obliterirt). Keine secundären Degenerationen. —

Im Halsmark macht sich bereits in den untersten Segmenten eine sehr starke Vermehrung des Gesammtumfanges des Rückenmarks geltend und zwar schon in eine Höhe, wo weder makroskopisch, noch mikroskopisch etwas von Höhlenbildung nachzuweisen ist (bei der Härtung waren hier einige sehr leicht als Artefacte kenntliche, sagittal verlaufende Spalten entstanden).

Der Rückenmarksquerschnitt ist hier fast kreisrund, der ventro-dorsale

Durchmesser eher etwas grösser als der bilaterale, beträgt am mikrosk. Schnitte gemessen ca. $1^1/_2$ cm.

Die graue Substanz zeigt im Allgemeinen die gewöhnliche Anordnung; die Zeichnung erscheint aber im Ganzen auffallend plump, dadurch, dass namentlich die Hinterhörner an der Basis und am Hals stark verbreitert sind und auch die Vorderhörner sehr massig erscheinen.

Auch die weisse Substanz erscheint viel massiger, als in der Norm. Es ist diese Zunahme z. Th. durch eine Vermehrung des Volumens der einzelnen Nervenfasern bedingt, welche wiederum aus einer manchmal ganz enormen Quellung des Achsencylinders resultirt; dann aber auch durch eine starke Veränderung der gliösen Zwischensubstanz.

Letztere bedingt denn auch zum grössten Theil das eigenthümliche Aussehen der grauen Substanz. Nur an wenigen Stellen sieht man nämlich die gewöhnliche faserige Beschaffenheit der Neuroglia, sondern dieselbe ist zu einer homogenen, vielfach fein vacuolären Masse aufgequollen, wodurch namentlich die Substantia gelatinosa centralis sehr auffallend verändert erscheint.

Sehr deutlich zeigt sich die Gliaveränderung dann auch in der Randschicht, wo namentlich vielfach dichtgestellte feinere und gröbere Vacuolen auftreten; unverkennbar ist sie aber auch zwischen den einzelnen markhaltigen Fasern der weissen Substanz, wo man auf diese Weise die gliöse Zwischenschicht viel deutlicher sieht, als es bei den gewöhnlichen Färbungen in der Norm der Fall ist. Fast ebenso auffällig, wie diese Alteration der faserigen Glia ist nun die der Gliazellen, welche nämlich deutlich geschwollen erscheinen, während ihr Protoplasma ganz zart, homogen oder auch fein vacuolär und auch der Kern grösser und viel deutlicher in seiner Structur als gewöhnlich ist. Sehr zustatten kommt bei diesen Präparaten eine ganz vorzügliche Conservirung: Kern- und Zellstructuren sind viel besser erhalten, als man es sonst bei der Härtung mit MÜLLER'scher Flüssigkeit zu sehen pflegt, ja die Kerntheilungen, stellenweise auch die achromatische Figur treten sehr gut hervor.

Viel stärker nun als am übrigen Querschnitt ist diese Verquellung der Glia im Bereiche des ventralen Theils der Hinterstränge. Dort erscheinen die selbst stark gequollenen Nervenfasern manchmal durch eine homogene, bei der Färbung nach VAN GIESON leicht röthliche Masse auseinandergedrängt, das nervöse Gewebe sieht wie rareficirt aus. (An dieser Stelle haben sich auch die Spalten bei der Härtung gebildet.)

Der Centralkanal bildet einen etwas schief gestellten kleinen Spalt, der mit hohen, cylindrischen Epithelien ausgekleidet ist.

Die grossen Vorderhornganglienzellen erscheinen hier intact. —

Bei starker Vergrösserung (LEITZ, homog. Immersion $^1/_{12}$) erkennt man eine grosse Verschiedenheit im Aussehen der Gliazellen. Die meisten erscheinen ziemlich klein (9—10 μ im Durchmesser), ihr Kern intensiv gefärbt mit dunkler Kernmembran und enggerüstigem Chromatinnetz ohne deutliche Nucleolen, das Protoplasma ist sehr zart, bei der Giesonfärbung leicht rosa gefärbt, ganz homogen, an den kleineren Zellen nur als schmaler Saum um den Kern. Andere Gliazellen erreichen über das Doppelte der Grösse der eben beschriebenen und zwar betrifft die Vermehrung fast ausschliesslich das Protoplasma, welches als eine ausserordentlich zarte, weiche Masse den ebenfalls etwas grösseren Kern umgiebt. Diese Zellen scheinen ganz frei in dem undeutlich faserigen oder auch ganz homogenen Gewebe gelagert, ringsherum durch einen sehr zarten, aber durchaus deutlichen

Contour abgegrenzt. Eigentliche faserige Ausläufer habe ich an diesen Zellen nicht constatiren können. — In nicht ganz seltenen Fällen sind diese Zellen zweikernig, die ganz grossen können eine entfernte Aehnlichkeit mit Ganglienzellen zeigen; das Kernkörperchen ist allerdings nie so gross und deutlich, das Protoplasma ist viel weicher, die Zellen dadurch sehr vielgestaltig.

In diesen Zellen nun sieht man (in jedem Schnitte nach längerem Suchen mehrere) sehr schön erhaltene, typische Karyokinesen.[1]) Dieselben sind meist in den Partieen zu treffen, wo die stärkste Veränderung der faserigen Substanz vorhanden ist, einige wenige auch in den Ependymzellenhaufen. Kerntheilungen im eigentlichen Centralkanalepithel habe ich nicht gesehen.

Segm. cerv. IV.: Weiter nach aufwärts nimmt die homogene Masse im Bereich des ventralen Antheils der Hinterstränge sehr rasch zu, so dass hier nur sehr wenige Nervenfasern, namentlich links, zwischen der glasigen Substanz erhalten bleiben.

Zugleich erscheint hier eine spaltförmige Höhlung von sehr sonderbarer Gestalt (s. Fig. 11). Sie nimmt einen bedeutenden Theil der grauen Commissur ein, ist zum grössten Theil hinter dem Centralkanal gelegen, nur ein Fortsatz findet sich links neben demselben. Die ganze Höhlenwand ist stark gefaltet, so dass überall zahlreiche Buchten entstehen. Der grösste Hohlraum ist quer gestellt, durchsetzt die hintere Commissur und besteht aus einem rechten und einem linken Schenkel, an deren Zusammenstoss ein dritter Schenkel in den linken Hinterstrang hineinzieht, sich z. Th. neben dem hintern Septum medianum hält, z. Th. in Form buchtiger, langgestreckter Ausläufer dasselbe überschreitet. Aehnliche Ausläufer gehen in die Substanz des linken Goll'schen und Keilstranges. Die Wand dieser Höhle, die übrigens nur in dem quergestellten Theil ein grösseres Lumen besitzt, während in den abgehenden Schenkeln die Wände sich ziemlich aneinanderlegen, ist ganz glatt und wird gebildet von einer Schicht gliösen Gewebes, das zahlreichste, meist im Querschnitt getroffene markhaltige Fasern führt. An der Innenfläche (ebenso wie in der ganzen Höhlenbildung bis zur Medulla oblongata) nirgends eine Spur von Centralkanalepithel, nirgends ist auch eine Verbindung mit dem Centralkanal nachweisbar. — Weiter aufwärts nimmt die Höhlung alsbald an Umfang zu, indem die einzelnen Schenkel derselben stärker ausgedehnt und die Faltungen ausgeglichen werden; die Höhle hat eine mehr rautenförmige Gestalt und behält ihre Lagerung hauptsächlich nach links und hinten vom Centralkanal mit Betheiligung des linken Hinterstranges, weniger des rechten und zwar handelt es sich auch im mikroskopischen Bilde nur um eine Verdrängung resp. Auseinanderdrängung der weissen Substanz.

Segm. cerv. III.: Hier erreicht die Höhle ihre grösste Ausdehnung, ihr transversaler Durchmesser beträgt 7—8 mm, ihr dorso-ventraler 3 mm (weiter cranialwärts beträgt letzterer 5 mm, während der transversale etwas geringer wird). Doch mag die Höhle im frischen Zustande eine noch grössere Ausdehnung gehabt haben. Sie besteht aus einem grossen, centralen, dorsal vom Centralkanal gelegenen Hohlraume und mehreren schlitz-

[1]) Dieselben sind ja schon öfters auch in menschlichen Gliazellen beobachtet worden, so von Weigert und Nissl mit einer besonderen Methode, von Stroebe in Gliomen nach Härtung in Müller'scher Flüssigkeit.

artigen Ausläufern (s. Fig. 12). Der längste zieht nach rechts gegen die Basis des rechten Hinterhorns, doch ist zu bemerken, dass diese Ausdehnung nicht mit einer Destruction des hier vorhandenen Gewebes einhergeht, sondern dass die centrale graue Substanz der rechten Seite, sowie die Basis des Hinterhorns stark nach aussen gedrängt und letzteres zugleich in die Länge gezogen ist. Dadurch entsteht an der Grenze von Hals und Kopf des Hinterhorns eine eigenthümliche knieartige Knickung im Verlaufe des letzteren. Ein correspondirender Ausläufer, der etwas kürzer und weiter ist, verläuft, ziemlich genau die gleichen Verdrängungen setzend, nach links, ein dritter durchsetzt den linken Seitenstrang in der Richtung gegen die Substantia gelatinosa Rolando. Mehrere kürzere gehen schliesslich von der Hinterwand der Höhle in die Substanz des rechten und linken Hinterstrangs. Die Wandung der Höhle verhält sich ganz wie weiter caudalwärts. Dieselbe ist durchaus glatt, und wird direct durch die Rückenmarkssubstanz gebildet, über der nur eine ganz dünne Glialage liegt.

Die starke in den caudaleren Halsmarksabschnitten beschriebene Verquellung der gliösen Massen besteht hier nur noch zum Theil. Die Glia hat um den Centralkanal, der übrigens völlig normal erscheint, ihr gewöhnliches, faseriges Aussehen, die einzelnen Fasern sind vielleicht etwas mehr auseinandergedrängt. Die homogene Zwischensubstanz, die wir im V. Cervicalsegment zwischen den Nervenfasern des ventralen Abschnitts der Hinterstränge sahen, ist hier nicht mehr zu sehen, doch besteht noch eine erhebliche Quellung der Achsencylinder in einem grossen Theil der markhaltigen Fasern. Zwischen diesen und auch in der Randneuroglia erscheinen wiederum vielfache Vacuolen, die wohl als ein Ausdruck der intra vitam vorhanden gewesenen ödematösen Durchtränkung aufzufassen sind.

Erheblich verändert sind nun hier auch die Ganglienzellen der Vorderhörner: Während einige (es betrifft das nur verhältnissmässig wenige) wie aufgequollen, blasig aussehen, sind andere in so hohem Grade geschrumpft, dass in dem dichten Gewirr der Nerven- und Neurogliafasern kaum noch Reste nachzuweisen sind. Zwischen beiden Extremen finden sich alle möglichen Zwischenformen. Andere Ganglienzellen erscheinen übrigens durchaus gut erhalten.

Wenn sich nun auch die feineren Vorgänge bei dieser Desintegration der Ganglienzellen durch die Präparation einer ganz gesicherten Beurtheilung entziehen, so erscheint, namentlich bei der vorzüglichen Conservirung aller übrigen histologischen Elemente, eine schwere pathologische Veränderung eines erheblichen Theils des ganzen Ganglienzellenbestandes ausser allem Zweifel.

Als wichtiger negativer Befund ist schliesslich noch zu betonen, dass Veränderungen, namentlich auch frisch entzündlicher Natur, am Blutgefäss-Bindegewebsapparate vollständig fehlen. So ist besonders auch das Verhalten der Pia mater ein durchaus normales.

Nicht unerwähnt aber darf ich lassen, dass die Höhlenwand an einigen ziemlich circumscripten Stellen auf der gliösen Grenzschicht eine feine Bindegewebslage erkennen lässt.

Um den eigenthümlichen Eindruck, den die ganze Höhlenbildung in diesem Falle macht, anschaulicher zu machen, möchte ich hier eine kurze gesonderte Besprechung der Figur 12 einfügen:

Die Gestalt der Höhle, die Lage zum Centralkanal, die Form der Figur der grauen Substanz ergiebt sich ja auf den ersten Blick. Besonders

charakteristisch ist aber das Verhalten der Hinterstränge. Das Septum medianum post. (S. m. p.) ist nicht unerheblich nach rechts verschoben und sförmig gekrümmt; eine ähnliche Krümmung zeigen der rechte Goll'sche und der rechte Keilstrang, welche dabei aber noch wie gewöhnlich bis zur Mitte des Rückenmarks (eher noch etwas darüber hinaus) reichen. Der linke Goll'sche und Keilstrang zeigen dagegen eine sehr erhebliche Gestaltsveränderung, indem sie in der Richtung von vorn nach hinten wie zusammengedrückt erscheinen. Dabei ist ihr Volumen im Vergleich zum rechten Hinterstrang aber keineswegs vermindert, sondern die Höhendifferenz ist durch die Breitenzunahme offenbar vollständig compensirt.

Die Wand der Höhle zeigt einen ganz scharfen Contour. Besonders aufmerksam machen möchte ich dann noch auf die eigenthümlich massige Beschaffenheit sowohl der grauen wie der weissen Substanz. Auch für dieses Bild möchte ein Vergleich mit der Contourzeichnung des normalen Rückenmarks eines 11jährigen Mädchens (s. Fig. 9b) recht instructiv sein.

Abgesehen von der Massenzunahme erscheint sonst Anordnung und Faserreichthum des Vorderseitenstrangs ganz normal, auch lassen die Hinterstränge, was Dichtigkeit der Faserung anbelangt, keine Veränderung erkennen.

Oberstes Halsmark: Hier wird die Höhle allmählich kleiner, während sich das Bild des übrigen Querschnitts nur wenig ändert; die beschriebenen Ausläufer werden kürzer, sodass die Verdrängungserscheinungen geringer werden. Das Septum median. postic. zeigt wieder gestreckten Verlauf. Der Centralkanal wird zugleich weiter nnd stellt in der Höhe des I. Cervicalsegments einen ca. 1 mm langen quergestellten Spalt dar, der von hohem cylindrischem Epithel ausgekleidet erscheint. Die Wand der Höhle ist an manchen Stellen, namentlich des vorderen Umfangs, nicht so glatt, wie weiter unterhalb. Die centrale Glia scheint wieder etwas mehr gequollen, nicht so deutlich faserig, die Ganglienzellenveränderung ist noch immer hochgradig. In den obersten Abschnitten des I. Cervicalsegments wird die Höhle dann schnell kleiner, beschränkt sich zuerst auf die graue Commissur, dann auf die medianen Partieen derselben, während jetzt die Wand ganz unregelmässig begrenzt erscheint; schliesslich ist die Stelle der Höhlenbildung unterhalb der Pyramidenkreuzung nur durch eine lichte Partie rareficirten Gewebes hinter dem Centralkanale angedeutet. Letzterer hat hier wieder seinen normalen Umfang.

Schliesslich wären noch einige frische Blutungen in der Decussatio pyramidum zu erwähnen.

Résumé: Bei einem 16jährigen Mädchen, das erst seit 2 Monaten Erscheinungen von Seiten des Nervensystems bot, die einen ganz eigenthümlichen Symptomencomplex ergaben, wurde wegen der Berufsarbeit der Patientin an die Möglichkeit einer Bleiintoxication gedacht. Bei der Section findet sich als Hauptbefund eine sehr bedeutende Vermehrung des Umfangs des Cervicaltheils des Rückenmarks und in diesem eine Höhle von beträchtlichen Dimensionen.

Mikroskopisch lässt sich als Grund für die Vermehrung des Volumens, abgesehen von der durch die Höhlung bedingten Zunahme, eine hochgradige Verquellung so-

wohl der Achsencylinder als der gliösen Bestandtheile nachweisen. Zugleich findet sich eine erhebliche Degeneration und Schrumpfung der Vorderhornganglienzellen.

Ausser diesen regressiven Veränderungen an den nervösen zelligen Elementen finden sich ausgesprochene progressive der Gliazellen, welche wir aus den ziemlich reichlichen mitotischen Theilungen erschlossen.

Ganz merkwürdige Verhältnisse bietet nun die Höhle selbst:

Sie ist völlig unabhängig vom Centralkanale, trägt nirgends an ihrer Wand auch nur eine Spur von Epithel, besitzt makroskopisch und mikroskopisch eine ganz glatte Wandung (mit Ausnahme des cranialsten Endes), die aber eigentlich nur von der von einer dünnen glatten Gliaschicht überzogenen Rückenmarkssubstanz gebildet wird. Das wunderbarste aber ist, dass auch an den Stellen der stärksten Ausdehnung letztere sich nur durch einfache Abplattung und Auseinanderdrängung der umgebenden Gebilde vollzieht (s. Fig. 12). Man erhält den Eindruck (ich will damit nicht sagen, dass es so gewesen sein muss), als sei ein präformirter, hauptsächlich in der grauen Commissur gelegener Spalt ziemlich acut zu einer weiten Höhle auseinandergedrängt worden.

Was die Gesammtbeurtheilung dieses Falles vom anatomischen Standpunkte aus betrifft, so muss sie als sehr schwierig bezeichnet werden. Wir finden eine frische Quellung und zweifellose Degeneration an den nervösen Elementen in dem grössten Theile des Halsmarks mit Betheiligung der Neuroglia sowohl im regressiven als im progressiven Sinne ohne Veränderungen an den Gefässen und den Rückenmarkshäuten.

Zur Erklärung der Pathogenese dieser Veränderungen könnte man ja an die klinisch begründete Möglichkeit einer Bleiintoxication denken und diese für den (in der Hauptsache) degenerativen Process verantwortlich machen. Ein Beweis dafür lässt sich aber in stricter Weise nicht erbringen.

Was die Genese der Höhlenbidung betrifft, so kann ich nur sagen, dass sie mir vorläufig ein vollkommenes Räthsel geblieben ist. Irgend eins der bisher in der Literatur angehäuften Beispiele, irgend eine der bekannten Hypothesen, scheint mir auf den vorliegenden Fall nicht zu passen.

Fall IV.

M., Johanna, 40 Jahr aus Přibram, aufgenommen auf die psychiatrische Klinik des Herrn Professor Dr. Arnold Pick am 11. III. 1891.

Klinische Diagnose: Verwirrtheit. Infiltratio pulmonum tuberculosa.

Anatomische Diagnose: Tuberculosis chronica pulmon. c. phthisi. Thrombosis marantica venae femoralis dextrae. Embolia arteriae pulmonalis dextrae. Dysenteria. Marasmus universalis. Höhlenbildung geringen Grades im Rückenmark.

Krankengeschiche: Pat. bot ausser den psychischen Erscheinungen von Verwirrtheit das klinische Bild einer progredienten Lungen- und Darmtuberkulose. Ausserdem fand sich eine durch längere Zeit bestehende ödematöse Schwellung des rechten Beins (Venenthrombose). Auf eine Rückenmarksläsion zu beziehende Symptome finden sich in der Krankengeschichte nicht vermerkt.

Section am 13. V. 1891.

Befund am Schädel, Gehirn und Rückenmark: Die weichen Schädeldecken blass, das Schädeldach 49 cm im Horizontalumfange, gewöhnlich configurirt, dünnwandig; hinter dem Tuber frontal. dextr. eine 3 cm hohe an der Basis 1 qcm messende Exostose. Die Dura blass, in ihren Sinus postmortale, dunkle Congula, die innern Meningen zart, leicht abziehbar. Das Gehirn kleiner, die Hirnwindungen leicht verschmälert, die Hirnsubstanz blass, zähe. Die Ventrikel etwas erweitert. Das Ependym des IV. Ventrikels leicht granulirt.

Die makroskopische Besichtigung des Rückenmarks erwies eine röhrenförmige Höhlenbildung im Brust- und Halstheil von geringem Umfange.

Nach Erhärtung des Rückenmarks in MÜLLER'scher Flüssigkeit lässt sich makroskopisch Folgendes constatiren:

Sacral-, Lumbal- und unteres Dorsalmark erscheinen völlig normal. Im Bereiche des Segm. dors. IX. erscheint das linke Hinterhorn sehr bedeutend verschmälert, zu einem feinen Septum reducirt. Dieser Zustand desselben erhält sich bis zum Uebergange zum Halsmarke, indem das linke Hinterhorn ganz allmählich den gleichen Umfang wie das rechte wieder annimmt.

Im IX. Dorsalsegmente findet sich eine kleine Höhle im Bereich der Basis des linken Hinterhorns, etwas weiter aufwärts eine ähnlich gelegene an der Basis des rechten Hinterhorns. Im VIII. Dorsalsegmente erscheint auch in der Commissur eine quergestellte kleine Höhle, die an mehreren Stellen mit den kleinen unregelmässig begrenzten Höhlen in den Hinterhörnern in Verbindung tritt. Im VII. Dorsalsegmente schwindet die Höhlenbildung wieder, um im VI. wieder zum Vorscheine zu kommen und zwar wieder an der Basis des linken Hinterhorns. Im Bereich des V. Dorsalsegments tritt sie dann wieder mit einer schmalen, kleinen centralen Höhle in Zusammenhang und im Bereiche des IV. Dorsalsegments erreicht die Höhle ihren grössten Umfang. Sie nimmt genau die Stelle der Commissur ein, sodass vorn die Fissura anterior, von hinten das Sept. median. postic. gerade die Höhlenwand erreichen. Sie besitzt hier einen grössten bilateralen Durchmesser von 3 mm, einen dorso-ventralen von 1 mm. Etwas weiter cerebralwärts verkleinert sich die Höhle, sodass sie rechts und links die Basis der Hinterhörner nicht mehr erreicht und ventralwärts und dorsalwärts erhaltene Theile der Commissur zum Vorscheine kommen.

Nachdem die Verkleinerung im II. Dorsalsegmente so zugenommen hat, dass die Höhle als feiner Spalt erscheint, nimmt sie von da an wieder etwas

zu, verschwindet aber noch im Bereiche des I. Dorsalsegments ganz. Hier erkennt man dagegen schon makroskopisch eine eigenthümlich gestaltete Einlagerung in den Hintersträngen, in welcher vom VIII. – V. Cervicalsegmente wiederum eine kleine Höhle zum Vorschein kommt, welche dort, wo sie am umfänglichsten ist, eine dreieckige Gestalt mit gegen die Commissur gerichteter Basis besitzt und eine grösste Breite von 2 mm bei annähernd der gleichen Höhe aufweist. — Dieselbe erscheint umgeben von einer ziemlich dicken Wandung, die sich scharf gegen die Rückenmarkssubstanz abgrenzt.

Im Bereiche des V. Cervicalsegments wird die Höhle kleiner und verschwindet zugleich mit der fremdartigen Masse, die sie einschloss.

Im IV. Cervicalsegmente und ebenso höher hinauf erscheint der Querschnitt des Rückenmarks wieder ganz normal.

Mikroskopisch

ist das Verhalten des Lenden- und untersten Dorsalmarks ganz normal.

Im Bereiche des IX. Dorsalsegments erkennt man an Stelle des linken Hinterhorns einen schmalen, rein gliösen Strang ohne jede Spur nervöser Elemente.

Die bei der makroskopischen Beschreibung erwähnten Höhlen sind kleine, ganz unregelmässig begrenzte Hohlräume in der Basis der Hinterhörner, welche direct von zerfallendem, fetzigem Gewebe der grauen Substanz umschlossen sind.

Im VIII. Dorsalsegmente finden wir Folgendes: Der Centralkanal bildet einen langen Querspalt, der durch die ganze graue Commissur verläuft, in den mittleren Partieen mit Epithel bekleidet ist und nach links in eine unregelmässig begrenzte, kleine Höhle ausmündet, die einen Theil des linken Vorderhorns und Basis und Hals des (in einen gliösen Strang umgewandelten) Hinterhorns einnimmt. Die CLARKE'sche Säule fehlt links ganz, rechts erscheint dieselbe sehr undeutlich abgegrenzt, die Ganglienzellen zum grossen Theile geschrumpft. Auch die Vorderhornganglienzellen zeigen beiderseits starke Veränderungen

Die weisse Substanz ist im Ganzen intact, nur die Hinterstränge sind etwas in ihrem ventralen Theile abgeplattet.

Das Bild ist auf den einzelnen Schnitten etwas verschieden, indem manchmal der Zusammenhang der Höhle mit dem Centralkanal unterbrochen ist, ja manchmal schwindet die Centralkanalhöhle ganz und man sieht an ihrer Stelle nur einen ziemlich umfangreichen Haufen regellos durcheinandergeworfener Epithelzellen.

Ferner ist zu bemerken, dass eine ganze Anzahl kleinster Blutungen sowohl hier als in den höheren Segmenten gefunden wurden, welche meist an verschiedenen Stellen der grauen Substanz, einige jedoch auch im rechten Pyramidenseitenstrange gefunden wurden. Besonders charakteristisch waren auch solche Bilder, wo die Lymphscheide kleiner Gefässstämme stark ausgedehnt und dicht mit rothen Blutkörperchen gefüllt war.

Schliesslich ist noch zu erwähnen, dass Haufen epithelähnlicher Zellen sich in diesen Schnitten sowohl vor, wie hinter der zum Theil mit Epithel ausgekleideten Höhle fanden, und dass diese manchmal eine Anordnung zeigten, welche den Anblick eines dorsalwärts von der Höhle gelegenen Centralkanals gewährten.

Segment. dors. VII.: Der Centralkanal stellt auf den meisten Schnitten einen engen Querspalt dar, der die graue Commissur völlig durch-

setzt und zum grossen Theil mit Cylinderepithel ausgekleidet ist. An manchen Stellen ist letzteres ziemlich erheblich in der Umgebung des Centralkanals gewuchert. Nach links mündet der Spalt in die unregelmässig gestaltete Höhle, welche den gegen die Commissur gelegenen Theil des Hinterhorns und Vorderhorns einnimmt. Das Hinterhorn ist auch hier durch einen Gliastreif ersetzt, in den eine spaltförmige Fortsetzung der Höhle hineinragt. Die Höhle ist zweifellos durch Gewebszerfall entstanden, in dem aufgefaserten Gliagewebe finden sich zahlreiche rothe Blutkörperchen. Rechts beginnt an der correspondirenden Stelle eine Auflockerung des Gewebes. — Im Uebrigen ist das Verhalten wie im VIII. Dorsalsegmente.

Segment. dors. V.: Hier findet sich eine langgestreckte, schmale, quere Höhle, welche fast die ganze Commissur einnimmt (s. die makrosk. Beschreibung); die weisse Commissur fehlt fast vollständig. Die Höhle trägt Epithel nur an einer ganz kurzen Strecke am mittleren ventralen Umfange. Sie ist an einer Stelle (welche sich durch eine ganze Anzahl von Schnitten verfolgen lässt) nur durch eine aus wenigen Fasern bestehende gliöse Brücke vom subpialen Raume (der Fiss. long. ant.) geschieden.

Ventralwärts von der Höhle findet sich noch ein unregelmässiger Haufen von Epithelzellen von dem Aussehen eines obliterirten Centralkanals. Das Epithel der Höhle besteht aus ganz platten Zellen, an deren Zugehörigkeit zum Centralkanalepithel aber trotzdem kein Zweifel sein kann. Die Gefässe im Bereiche der grauen Substanz erscheinen etwas dickwandiger.

Die Wand der Höhle ist nur an den wenigen Stellen, wo sich ein epithelialer Belag findet, glatt, im übrigen von aufgefaserter Glia gebildet, nach hinten stösst dieselbe direct an die Hinterstränge an und sind dieselben etwas abgeplattet, die Glia zwischen den Nervenfasern des ventralen Hinterstrangsfeldes nicht unerheblich vermehrt. Sonst ist eine Gliavermehrung um die Höhle kaum vorhanden.

Segment dorsale I.: An der Stelle, an der makroskopisch die Höhle verschwindet, also am Uebergange des Brust- zum Halsmark bietet sich ein sehr eigenthümliches Bild:

Dorsal von dem hier gut erhaltenen Centralkanal, welcher ein durch gewucherte Epithelien unregelmässig begrenztes Lumen besitzt, findet sich eine, die Kuppe der Hinterstränge einnehmende, aus dichter faseriger, kernreicher Neuroglia bestehende Gewebsmasse, welche vom medianen Rand des einen Hinterhorns zu dem des anderen reicht und rechts das ventrale Drittel des GOLL'schen und BURDACH'schen Stranges zerstört hat, links etwas weniger. Dabei ist zu bemerken, dass bei den weiter cerebralwärts geführten Schnitten die ventralsten Theile der Hinterstränge theilweise erhalten zwischen der hinteren Commissur und der eingelagerten Gewebsmasse zum Vorschein kommen. Das Septum medianum post. ist im Bereiche der gliösen Massen verschwunden; dieselben sind gegen die Umgebung sehr unregelmässig abgegrenzt und lassen in der Mitte einen etwas rareficirten, lichteren Streif erkennen.

Der Durchmesser dieser Masse, soweit sie ganz frei von Nervenfasern ist, beträgt bilateral ca. 2 mm, dorso-ventral $1-1^1/_2$ mm.

Die in der Masse verlaufenden Gefässe haben stark verdickte adventitielle Scheiden und scheinen auch etwas zahlreicher.

Die nicht von der Gliawucherung eingenommenen Theile der ganzen weissen Substanz erscheinen intact bis auf den Rest des rechten GOLL'schen

Stranges, welcher einen erheblichen Faserausfall zeigt. In der normal configurirten grauen Substanz finden sich eine Anzahl kleiner Blutungen und eine erhebliche Schrumpfung der Vorderhornzellen.

Der Umfang der Masse in den Hintersträngen nimmt cranialwärts zu, namentlich dadurch, dass sie sich mehr in den rechten Hinterstrang fortsetzt, besonders in den GOLL'schen Strang.

Segm. cervic. VIII.: Hier verändert sich das Bild insofern, als die Gliawucherung im rechten Hinterstrange nunmehr bis an die Pia mater des dorsalen Umfangs reicht, ferner, dass sich in der selbst dreieckig gestalteten Masse nunmehr auch eine kleine dreieckig gestaltete Höhle findet, deren Basis gegen die Commissur gerichtet ist. Zwischen Commissur und Höhlenwand liegt immer noch ein Rest der ventralen Hinterstrangsfelder. Die Gliamasse ist ziemlich kernreich, die länglichen Kerne im Ganzen radiär zur Höhle gerichtet.

Der Centralkanal ist an den meisten Schnitten durch einen unregelmässig angeordneten Epithelzellenhaufen repräsentirt, an einigen Stellen ordnen sich diese jedoch um ein Lumen, an manchen Stellen bilden sich sogar mehrere kleine Lumina (bis 4).

Die weisse Substanz ist, abgesehen von den direct durch die Wucherung eingenommenen Theilen, ganz intact bis auf einige kleine Blutungen. Die graue Substanz hat auch hier die normale Configuration.

Segm. cerv. VI. et. V.: Im VII. und VI. Cervicalsegmente sind die Veränderungen im Ganzen dieselben wie im VIII. Die Höhle wird noch etwas grösser.

Das Aussehen des Centralkanals ist sehr wechselnd. Manchmal findet sich ein deutliches, oft sogar erweitertes Lumen, an anderen Schnitten sieht man einen ganz ungeordneten Zellhaufen, in dem manchmal mehrere kleine Lumina auftreten.

Weiter cranialwärts tritt nun noch im Bereiche des VI. Cervicalsegments der an dieser Stelle ziemlich weite Centralkanal mit der ursprünglich in den Hintersträngen gelegenen Höhle in Verbindung, nachdem allmählich die Entfernung zwischen derselben und der Subst. gelatinosa central. geringer geworden ist, dadurch, dass die neugebildete Gliamasse, während sie zugleich an Umfang abnimmt, mehr und mehr mit der centralen Glia verschmilzt.

Sehr bald nach der Vereinigung bilden dann Centralkanal und Höhle einen ziemlich weiten einheitlichen Hohlraum, dessen Wand auf eine grosse Strecke mit Centralkanalepithel ausgekleidet ist. Die Zerstörung betheiligt jetzt wieder die Basis beider Hinterhörner und das rechte Vorderhorn und am rechten Umfange wird die Höhle wieder durch zerfallendes Gewebe der grauen Substanz direct begrenzt. Die ganze Commissur ist mit Ausnahme der erhaltenen weissen von der Höhle eingenommen; ein Fortsatz derselben erstreckt sich noch, nach hinten spitz zulaufend, dem früheren Ausbreitungsgebiete entsprechend, in den rechten Hinterstrang.

Im Bereiche des V. Cervicalsegments verändert sich das Bild insofern, als die Affection des rechten Hinterstrangs geringer wird. Die Höhle stellt einen breiten Querspalt dar, ganz ähnlich wie im Bereiche des V. Brutsegments. Betheiligt ist die ganze graue Commissur und die Basis beider Hinterhörner. Centralkanalepithel findet sich an der vorderen und hinteren Wand, ausserdem am rechten Umfange der Höhle.

Der rechte Goll'sche Strang ist deutlich schmaler als der linke und enthält noch einen Streifen gliösen Gewebes. Das ventrale Hinterstrangsfeld ist im Bereiche beider Goll'schen Stränge bis auf Faserreste durch Gliawucherung eingenommen.

Noch weiter cerebralwärts nimmt die Höhle im bilateralen Durchmesser ab, im dorso-ventralen zu, ist im Ganzen trapezförmig gestaltet und trägt in den seitlichen Partien Cylinderepithel.

Die Veränderung des ganzen Querschnitts wird geringer, die Höhle wird kleiner, trennt sich schliesslich von dem dann definitiv normal bleibenden Centralkanal, während sie noch eine Strecke weit einen Epithelbelag an der ventralen Wand behält, und verschwindet noch innerhalb des Bereiches des Austritts des V. Halsnervenpaares.

Résumé: Bei einer 40jähr. Frau, deren klinische Beobachtung nur zu einer Zeit erfolgte, wo neben schwerster psychischer Affection bereits eine hochgradige Prostration der physischen Kräfte durch gleichzeitig bestehende zum Tode führende Erkrankung der Lungen und des Darms bestand, findet sich bei der Section als zufälliger Befund eine geringgradige und zu gleicher Zeit sehr merkwürdige Höhlenbildung im Rückenmarke.

Dieselbe beginnt mit einer Lichtung der grauen Substanz und Bildung kleiner, nur durch zerfallendes Gewebe begrenzter Höhlungen an der Basis der Hinterhörner im IX. Dorsalsegmente. Von den übrigen Veränderungen in dieser Höhe ist am auffallendsten eine völlige Verschrumpfung des linken Hinterhorns, die bis in die obersten Segmente des Brustmarks zu verfolgen ist. Ferner werden zahlreiche Blutungen, namentlich in der grauen Substanz und eine starke Veränderung der Vorderhornganglienzellen gefunden.

Weiter cerebralwärts setzen sich diese Höhlen mit dem Centralkanal in Verbindung, der eine Strecke weit ganz in die Höhlenbildung aufgeht. An der Stelle der stärksten Erweiterung findet sich ein ziemlich genau die ganze Commissur einnehmender Querspalt, der jedoch nur zum ganz geringen Theile von Centralkanalepithel ausgekleidet ist, während an Stelle des Centralkanals sich ein Häufchen unregelmässig durcheinandergeworfener Epithelzellen findet.

In den oberen Brustsegmenten nimmt die Höhlenbildung ab und im Bereiche des Austritts des ersten Dorsalnervenpaares finden wir an ihrer Stelle eine allmählich zu diesem Umfange gelangte, unregelmässig gestaltete dichtfaserige Gliamasse, welche von reichlichen Gefässen mit verdickten Bindegewebsscheiden durchzogen ist. Dieselbe schliesst sich bei ihrem Auftreten direct an die Neuroglia der Commissur an, höher hinauf erscheint sie jedoch auf eine längere Strecke durch Reste erhaltener Hinterstrangssubstanz von dieser getrennt.

In dieser gliösen Masse tritt nun wieder eine Hohle auf, die bis in das V. Cervicalsegment reicht. Während der Centralkanal vom II. Brust- bis zum VI. Cervicalsegment ganz unabhängig von der in den Hintersträngen gelegenen Gliawucherung und der von dieser eingeschlossenen Höhle erscheint, tritt er im Bereich des letzteren wieder mit dieser zusammen und es entsteht so ein weiter, in ziemlich grossem Umfange mit Epithel ausgekleideter Hohlraum, der nur z. Th. eine glatte Begrenzung zeigt, während er andererseits wieder direct an zerfallendes Gewebe anstösst.

Die Höhle verschwindet, nachdem sie sich wieder vom Centralkanal getrennt hat, während sie den Epithelbesatz an der ventralen Wand noch eine kurze Strecke beibehält, im Bereiche des Austritts des V. Halsnervenpaares.

Was die Beurtheilung des anatomischen Befundes betrifft, so kann von einer Tumorbildung auch im Bereich der stärksten Gliawucherung ja nicht die Rede sein.

Auch an eine Entstehung der Höhlenbildung im Anschlusse an den Centralkanal im Sinne einer eigentlichen „Hydromyelie“ kann nicht wohl gedacht werden. Die an verschiedenen Stellen erfolgende Vereinigung trägt exquisit den Charakter eines secundären Vorgangs.

Das Primäre ist in diesem Falle ganz zweifellos der Zerfall der nervösen Substanz, der sich an den Grenzen der Höhlenbildung im unteren Dorsal- und mittleren Cervicalmarke noch deutlichst erkennen lässt. Stärkere Gefässveränderungen, welche mit dieser Destruction in Zusammenhang gebracht werden könnten, fehlen, ebenso fehlt eine Affection der Häute.

Trotzdem ist meiner Ansicht nach die primäre Schädigung mit grosser Wahrscheinlichkeit auf Circulationsstörungen zurückzuführen; dafür sprechen auch (bei Fehlen entzündlicher Erscheinungen) die zahlreichen kleinen Blutungen, welche sowohl in dem zerfallenden, als in dem gut erhaltenen Gewebe gefunden wurden.

Die Gliabildung im Bereiche des obersten Dorsal- und unteren Cervicalmarks halte ich ebenfalls für rein secundär, für eine Art Narbenbildung nach Ausfall von Rückenmarkssubstanz, der wahrscheinlich ebenfalls auf Circulationsstörungen älteren Datums zurückzuführen ist.

Schliesslich möchte ich noch betonen, dass ich es keineswegs für unmöglich, ja sogar für wahrscheinlich halte, dass sich das Centralkanalepithel auch an einer solchen secundären Gliabildung betheiligen kann; ich werde darauf später zurückkommen, möchte jetzt nur darauf hinweisen, dass die Figur 14 aus einem Schnitt des eben besprochenen Präparats stammt.

Fall V.

Fr, Franz, 52 Jahr, aufgenommen auf die erste medicinische Klinik des Herrn Regierungsrath Professor Dr. PŘIBRAM am 23. IV. 94, gestorben am 3. VI. 94.

Klinische Diagnose: Tabes dorsalis (?) Pneumonia lobi inferior. dextri.

Anatomische Diagnose: Typhus abdominalis in stadio necroseos incipientis. Tumor lienis acutus. Degeneratio parenchymatosa. Pneumonia lobularis bilateralis. Tuberculosis obsoleta apicum pulmonum.

Degeneratio grisea funiculor. posterior. medullae spinalis (Tabes dorsalis) Höhlenbildung im Halsmark.

Krankengeschichte.

Pat., der bis zu seiner jetzigen Erkrankung stets gesund war, bemerkte vor 6 Monaten, dass die Haut des linken Grosszehenballens gefühllos wurde. Dazu gesellte sich das Gefühl von Ameisenlaufen, welches der Pat. im Fusse und von da ab bis zum mittleren Drittel des Unterschenkels empfindet; ausserdem zuckende Schmerzen in beiden Füssen. Beim Auftreten hatte Pat. das Gefühl, als ob er mit Draht gestochen würde. Seit den letzten 6 Wochen hat sich der Gang verschlechtert und ist das Gehen ohne Unterstützung wegen krampfartiger Zusammenziehungen der Beuger des Unterschenkels überhaupt unmöglich geworden. — Infection und Potus werden negirt.

Aus dem objectiven Befunde: R. vollständige, l. fast vollständige reflectorische Pupillenstarre bei normalem Augenhintergrunde.

Die Reflexe der oberen Extremitäten (Triceps-, Periostreflexe) nicht auszulösen.

Die grobe Kraft der unteren Extremitäten ziemlich gross. Alle Bewegungen in den Gelenken, wenn sie nicht durch Contracturen gestört werden, normal. Der Gang ist breitspurig, stampfend; beim Gehen sieht man Contracturen des M. extens. digit. comm. brevis auftreten, sowie ein zeitweises Zusammenknicken des Pat. in Folge unwillkürlicher Beugecontracturen der Hüft- und Kniegelenke. Pat. kann nur unter Beihülfe einer zweiten Person gehen, das ROMBERG'sche Phänomen wegen grosser Körperschwankungen unmöglich zu prüfen. Sensibilität der unteren Extremitäten normal.

Beim Fersen-Kniescheibenversuch zeigen sich atactische Bewegungen, die aber auch bei offenen Augen nicht ausführbar sind, wegen der ungenügenden Herrschaft, die Pat. über seine Unterschenkel in Folge Contractur der Zehenstrecker hat. Patellarreflexe beiderseits fehlend. Fussphänomen nicht auslösbar.

Am 26. V. setzt eine mit hohem Fieber einhergehende Erkrankung ein, welche nach acutem Verlaufe am 3. VI. zum Exitus letalis führt. Section am 4. VI. 94:

Befund am Schädel, Gehirn und Rückenmark: Die weichen Schädeldecken blass, der Schädel 53 cm im Horizontalumfange, die Pachymeninx der lamina vitrea fest adhaerent, in den Sinus reichlich flüssiges und locker geronnenes Blut, die inneren Meningen ziemlich zart, blutreich, stärker ödematös, leicht von der Hirnoberfläche abzuziehen.

Die Hirnwindungen von gewöhnlicher Anordnung, die Hirnsubstanz von mittlerem Blutgehalte, feuchter, etwas zäher anzufühlen.

Die Pachymeninx spinalis von gewöhnlicher Beschaffenheit, die inneren Meningen des Rückenmarks zart, blutreich, das Rückenmark derb anzufühlen, auf den Querschnitten durch das Rückenmark die gewöhnliche Zeichnung wahrzunehmen, nur im Halsmark vom 2.—7. Segmente eine Veränderung der Durchschnittszeichnung, insofern sich eine in den oberen Theilen der genannten Strecke central gelegene, dann nach links hin abweichende langgestreckte Höhle findet, die in ihrem weitesten oberen Abschnitte 5 mm breit und von vorn nach hinten 3 mm weit ist. Diese Höhle von dichterem Gewebe umgeben, in ihr klares Serum. —

Mikroskopische Untersuchung.

Im Lumbalmark finden sich die für Tabes characteristischen Veränderungen in ausgesprochenem Maasse: Hochgradige Degeneration der Hinterstränge mit etwas geringerer Betheiligung des ventralen Hinterstrangfeldes, schwere Degeneration im Bereiche der LISSAUER'sche Randzone. Ausserdem lässt sich frische und ältere Meningitis und Verwachsung des Rückenmarkes mit der Pia fast im ganzen Umfange, theilweise Verwachsung der Arachnoidea und Pia, reichliche Emigration von Leukocyten, auch am vorderen Umfange, zahlreiche Hämorrhagien in den Meningen, dann in der Eintrittszone der hinteren Wurzeln und stellenweise auch in der gliösen Randschicht nachweisen.

Enorme Degeneration der hinteren Wurzeln und zahlreiche Corpora amylacea namentlich im Bereiche der Randzone.

Der Centralkanal bildet ein fast die ganze graue Commissur im Durchmesser von vorn nach hinten einnehmendes kreisrundes geschlossenes Gebilde aus gewucherten Epithelien, Neuroglia und einigen kleinen Gefässen mit sparsamer Adventitia bestehend; ausserdem enthält es einige feine markhaltige Nervenfasern. —

Im Dorsalmark ist das Bild dem eben geschilderten durchaus entsprechend.

Segment. cervic. VII.: Im Bereiche des Austritts des VII. Halsnervenpares erscheint an der Basis beider Hinterhörner eine rareficirte Stelle — der Beginn der Höhlenbildung.

Diese beiden Stellen vereinigen sich etwas weiter cerebralwärts zu einer quergestellten Höhle, die stellenweise ganz glattwandig mit z. Th. bindegewebiger Auskleidung erscheint, z. Th. direct an zerfallendes Gewebe der Hinterhörner und Hinterstränge anstösst. Dieselbe ist so gelegen, dass sie das ventrale Hinterstrangsfeld von dem übrigen Theile der Hinterstränge abtrennt. Der grösste bilaterale Durchmesser derselben beträgt ca. 5 mm, der grösste dorso-ventrale im linken Keilstrange ca. 2 mm. Doch erhält die Höhle nur an einer kleinen Stelle einen grösseren sagittalen Durchmesser, meistens erscheint sie als ganz schmaler Spalt.

Die Höhle hat im Anfangstheile ihren grössten Umfang im Bereiche des linken Keilstranges, doch ist auch das linke Hinterhorn stark betheiligt, indem es mehr der Basis zu von stark vermehrter Glia eingenommen wird, während am Halse und Kopfe eine starke Rarefication des Gewebes statt hat.

Auch im Bereiche der Basis des rechten Hinterhorns findet sich eine erhebliche Lichtung durch Zerfall des nervösen und gliösen Gewebes.

An Stelle des Centralkanals findet sich ein unregelmässig ge-

stalteter Zellhaufen, in dem aber manchmal ein deutliches, von regelmässigem Cylinderepithel ausgekleidetes Lumen zum Vorschein kommt. In vielen Schnitten finden sich übrigens auch mehrere kleinere Lumina.

Mit der Markscheidenfärbung lassen sich einige feine markhaltige Fasern zwischen den Epithelzellen nachweisen.

Im Seitenhorne finden sich neben einigen verschrumpften Ganglienzellen viele gut erhaltene; dagegen scheinen die Vorderhornzellen an Zahl reduciert, die noch vorhandenen vielfach geschrumpft.

Die Gefässveränderungen sind im Ganzen gering, in den tabisch veränderten Hintersträngen sind ihre Scheiden etwas verdickt.

An vielen Stellen in der Umgebung der Höhle lassen sich kleinere Blutungen nachweisen. —

Oberes Ende des Halsmarks. Gegend der grössten Ausdehnung der Höhle.

Vom VII. bis zum II. Cervicalsegmente besitzt die Höhle den eben beschriebenen Umfang, ja, sie verkleinert sich sogar etwas, so dass sie auf den ventralen Antheil des linken Hinterstrangs beschränkt ist.

Im Bereiche des Austritts des II. Halsnervenpares wird die Höhle ziemlich plötzlich weit und tritt mit dem Centralkanal, von dem sie bis dahin völlig getrennt erschien, in Verbindung. Diese Verbindung hört jedoch schon im Bereiche des I. Cervicalsegments wieder auf, trotzdem bleibt der vordere Umfang der Höhle noch auf eine ziemlich weite Strecke aufwärts mit Centralkanalepithel bekleidet, während sie vom eigentlichen Centralkanal durch ein ziemlich breites commissurales Band getrennt erscheint. —

Die Maasse der grössten Durchmesser der Höhle bleiben etwas hinter den am frischen Praeparate gewonnenen zurück, die grösste Breite beträgt jetzt ca. $3^1/_2$ mm, der sagittale Durchmesser ca. $1^1/_2$ mm.

Die Auskleidung mit Centralkanalepithel betrifft ungefähr ein Drittel des ganzen ventralen Umfangs. Die übrige Wand der Höhle ist zum Theil glatt, von einer dünnen Bindegewebsschicht gebildet, zum Theil aufgefasert, aus gelockerter Glia bestehend, die vielfach Häufchen von rothen Blutkörperchen einschliesst.

Eine Vermehrung der centralen Glia hat sicher nicht statt, im Gegentheile, sie bleibt ganz erheblich hinter der normalen Masse zurück, indem der ganze, mächtige Zug, den man sonst in der hinteren Commissur findet, völlig in der Höhle aufgegangen erscheint. — Der tabische Process ist wie gewöhnlich mehr auf die medianen Theile der BURDACH'schen und die GOLL'schen Stränge beschränkt, das rechte ventrale Hinterstrangsfeld ist besser erhalten, während das linke in seinem Nervenfasergehalte reduciert ist, zweifellos durch das Uebergreifen der Höhlenbildung.

In den GOLL'schen Strängen findet sich in einem elliptischen, ungefähr das mittlere Drittel des Sept. med. post. umgebenden Felde eine besonders reichliche Gliaentwicklung.

Auch hier sind viele der Vorderhornganglienzellen degeneriert, die Gesammtzahl erscheint vermindert. Die Meningen zeigen verschiedentlich erhebliche Verwachsungen und zwar sowohl zwischen Pia und Mark, als zwischen Pia und Arachnoidea. Am vorderen Umfange findet sich dann eine mässige, frische Infiltration der Pia mit Leukocyten, namentlich in der unmittelbaren Umgebung der Gefässe.

Cranialwärts nimmt die Höhle bald ab und verschwindet ebenfalls wieder ziemlich plötzlich noch im Bereiche des I. Cervicalsegments. Ihre Stelle ist

an dem Orte des Verschwindens eingenommen durch stark aufgelockertes gliöses Gewebe, das aus ziemlich dicken, starr geschwungenen Gliafasern besteht mit wenigen Kernen. Der Centralkanal hat während des Kleinerwerdens der Höhle erheblich an Durchmesser zugenommen. Er ist von hohem Cylinderepithel ausgekleidet. In seiner Umgebung sehr reichliche Häufchen von „Ependymzellen".

In der Medulla oblongata findet sich keine mit der Höhlenbildung in Zusammenhang zu bringende Veränderung.

Résumé: Bei einem 52jährigen, an Typhus abdominalis gestorbenen Manne, der klinisch die Symptome einer Rückenmarksaffection geboten hatte, die ausser dem tabischen Complex verschiedene Besonderheiten zeigte (sodass die klinische Diagnose „Tabes" mit einem Fragezeichen versehen werden musste) findet sich bei der anatomischen Untersuchung neben dem Befunde, wie er einer typischen, ziemlich schweren Tabes entsprechen würde, eine Höhlenbildung durch fast das ganze Halsmark.

Dieselbe reicht caudalwärts bis zum VII. Cervicalsegmente, in dem sie ganz entfernt vom Centralkanal, ja sogar noch von der hinteren Commissur durch Reste des ventralen Hinterstrangsfeldes getrennt, beginnt.

Bis zum II. Cervicalsegmente behält sie einen sehr geringen Durchmesser um dann hier ziemlich plötzlich weiter zu werden und mit dem Centralkanal in Verbindung zu treten. In der Strecke der grössten Ausdehnung bleibt sie nur für kurze Zeit mit dem Centralkanal in Verbindung, behält aber noch eine Zeit lang eine Epithelauskleidung am vorderen Umfange und endet noch im Bereiche des Austritts des I. Halsnervenpaares.

Von einer stärkeren Gliawucherung in der Umgebung der Höhle, von einer „Gliose", ist nirgends etwas zu sehen.

Die Fragen, die sich bei diesem Falle aufdrängen, sind mehrere:

Dass die Höhlenbildung eine zufällige Complication der Tabes sei, möchte ich bei der Schwere der vorliegenden, zugleich mit verbreiteten meningitischen Processen einhergehenden Veränderungen, die wohl ganz gut einmal, ebenso wie so viele andere, zur Höhlenbildung führen können, nicht behaupten (auch frühere Beobachter, z. B. Eisenlohr und Nonne haben einen directen Zusammenhang von Syringomyelie und Tabes in ihren Fällen angenommen).

Das Verhalten der Höhle zu dem Centralkanal hat in diesem Präparate in der That etwas Auffallendes, indem zugleich mit der Vereinigung beider eine ziemlich plötzliche Erweiterung der Höhle eintritt. — Doch lässt sich ja auch dieser Umstand in verschiedener Weise erklären.

Es ist auch wohl in diesem Falle kein Zweifel darüber, dass der stellenweisen Vereinigung von Kanal und Höhle eine grundsätzliche Wichtigkeit für die Genese der Höhlenbildung nicht zukommt. Das primäre ist auch hier, wie sich das ja sehr deutlich verfolgen liess, der Gewebszerfall, der wahrscheinlich wieder durch Störung in der Ernährung der betreffenden Theile, welche wiederum auf den tabischen Process zurückzuführen ist, bedingt wurde.

Fall VI.

S., Katharina, 11 Jahre alt, aufgenommen am 16. II. 1894 auf die Klinik des Herrn Professor Dr. Ganghofner im Kaiser Franz Josef Kinderspital. † 19. II. 94.

Klinische Diagnose: Diphtheria faucium. Nephritis acuta hämorrhagica. Paralysis cordis. Paraplegia cerebralis spastica.

Anatomische Diagnose: Morbus Brightii acutus haemorrhagicus. Pharyngitis et laryngitis necrotisans diphtherica. Pneumonia lobularis dextra. Hydrocephalus chronicus internus gradus levioris. Hypoplasia tractus et trigoni nervi olefactorii sin. Hydromyelia.

Ueber den klinischen Verlauf und die vorläufige Untersuchung des Falles hat bereits Herr Professor Ganghofner [1]) berichtet und erlaube ich mir diesbezüglich auf dessen Publication zu verweisen.

Ich werde mich darauf beschränken, die Resultate einer genaueren mikroskopischen Untersuchung des Rückenmarks mitzutheilen.

Ueber den makroskopischen Befund findet sich im Sectionsprotokoll folgende Notiz: „Die Meningen des Rückenmarkes von mittlerem Blutgehalte. Das Rückenmark selbst blass, auf den durch dasselbe geführten Querschnitten lässt sich im unteren Cervical-, dann im Dorsal-, Lumbal- und Sacralmarke Dilatation des Centralkanals nachweisen. Im erweiterten Centralkanal vollständig klares Serum.“

Sacralmark.

Hier zeigt sich bereits eine erhebliche Dilatation des Centralkanals, welche aus einer Haupthöhle und mehreren kleinen Ausläufern besteht, welche sämmtlich mit hohem Cylinderepithel ausgekleidet sind. Namentlich geht ein längerer Ausläufer ungefähr in der Richtung des Sept. median. postic. ab, welcher die Nervenfasern der Commissura posterior vor sich her dorsalwärts ausbuchtet.

Die weisse Substanz erscheint durchaus normal.

Querschnitte durch das Lenden- und unterste Brustmark liefern ganz ähnliche Bilder. Nur findet sich im VIII. Dorsalsegment eine Obliteration des Centralkanals, die ganz der gleicht, welche man bei älteren Individuen so häufig findet.

---

[1]) Ueber cerebrale, spastische Lähmungen im Kindesalter. Jahrbuch für Kinderheilkunde. N. F. Bd. 40.

Mittleres und oberes Brustmark. Unteres Halsmark.

Durch das obere und mittlere Brustmark (bis einschliesslich des VII. Segm. dors.) findet sich eine sehr merkwürdige Veränderung der Querschnittszeichnung, indem die Commissur nicht wie gewöhnlich einen queren Riegel bildet, sondern eine mächtige Brücke, welche nach oben sich gegen die Fissura longitut. anterior vordrängt, bis sie an manchen Stellen fast die Höhe der Kuppe der Vorderhörner erreicht, und nach hinten bis zum dorsalen Rande der CLARKE'schen Säulen (dort, wo letztere deutlich sind, was hier fast durch das ganze Brustmark der Fall ist) dringt. Diese Veränderung ist, wie schon die Loupenvergrösserung zeigt, durch das eigenthümliche Verhalten der Substantia gelatinosa centralis und des von derselben eingeschlossenen Centralkanals bedingt (s. Fig. 13).

Die periependymäre Gliamasse bildet nämlich einen dorsoventral gerichteten und ziemlich genau median gelegenen Zapfen, der die vordere Commissur nach vorn, die hintere nach hinten convex vorwölbt und der den in der mannigfaltigsten Weise veränderten Centralkanal resp. das denselben repräsentierende Gebilde einschliesst.

Man findet nämlich entweder einen mehr oder weniger weiten Hohlraum von runder, rautenförmiger, elliptischer, birnförmiger u. s. w. Gestalt, der immer und fast durchweg von hohem Centralkanalepithel ausgekleidet ist, oder aber einen langen, meist vielverzweigten, aus Centralkanalepithel bestehenden Streifen, der seine grösste Ausdehnung meist im dorsoventralen Durchmesser besitzt, meist median verläuft, oft aber auch schief zur Mittellinie gestellt ist (s. Fig. 13). Ich kann mich übrigens bei der Beschreibung dieses äusserst mannigfaltigen Bildes sehr kurz fassen, da die hier beobachteten Formen der Höhle resp. des Streifens völlig den von HOFFMANN so genau beschriebenen und vielfach abgebildeten seiner Fälle XVII und XVIII, auf die sich hauptsächlich seine Theorie der Genese der Höhlenbildung stützt, gleicht.

Die makroskopisch bereits auffallenden stärkeren Erweiterungen des Centralkanals entstehen meist ziemlich plötzlich an den verschiedensten Stellen des Rückenmarkes durch stärkeres Auseinanderweichen der epithelbekleideten Flächen und verschwinden ebenso schnell. — Man findet daher öfters, wenn man zwischen zwei bei der Section angelegten Querschnitten einschneidet, die ein kurzes (vielleicht 2 cm und weniger) langes Segment des Rückenmarkes einschliessen, das an beiden Schnitten keine Spur von Centralkanalerweiterung zeigt, eine ganz umfängliche Höhle eröffnet.

Auf diese Weise kam mir die überhaupt grösste vorhandene im Bereiche des VI. Cervicalsegmentes zu Gesicht. Dieselbe besitzt einen grössten bilateralen Durchmesser von nicht ganz $1^1/_2$ mm und einen grössten dorsoventralen (eine lumenlose Verlängerung neben dem Septum median. post. mitgerechnet) von ca. 2,3 mm.

Es entspricht dies Verhalten offenbar dem von VIRCHOW als rosenkranzförmige Erweiterungen des Centralkanals beschriebenen.

Was die Form und Richtung der reichlichst vorhandenen Ausläufer sowohl der Höhlen als der lumenlosen Epithelstränge betrifft, so entsprechen dieselben, wie bereits erwähnt, vollständig den HOFFMANN'schen Fällen: Auch in diesem Falle findet sich der längste und constanteste Ausläufer in der Richtung nach hinten, oft bis weit zwischen die Hinterstränge reichend. Ausserdem gehen aber noch solche in den verschiedensten anderen Richtungen ab, so in der Richtung der Hinter-

hörner, gegen die Fissura longitudin. anterior. An mehreren Stellen finden sich auch die von HOFFMANN beschriebenen Vorbucklungen der Wandung, auch die eigenthümlichen weit in das Lumen hineinragenden „Stalaktiten"-artigen Vorsprünge.

Ferner sehe ich ebenso wie HOFFMANN sowohl solche Vorsprünge, als auch andere Stellen der Wand frei vom Epithel.

„Embryonale" Zellen habe ich aber weder in der „hinteren Schliessungslinie" noch an anderer Stelle des Querschnittes gesehen.

Die Zunahme der centralen Neuroglia ist im oberen Brustmark ziemlich erheblich. Im Halsmark ist sie auch im Bereich der stärkeren Höhlenerweiterung unerheblich; im unteren Dorsal-, Lenden- und Sacralmark nicht nennenswerth.

Die Zeichnung der grauen Substanz ist, abgesehen von dem geschilderten Verhalten der Commissur in den betr. Abschnitten durchaus normal, ebenso zeigt die weisse nirgends eine Veränderung.

Résumé: Bei einem 11jährigen, an Diphtherie gestorbenen Mädchen, das klinisch eine spastische Parese der unteren Extremitäten geboten hatte, findet sich eine rosenkranzartige, im Ganzen nicht hochgradige Erweiterung des Centralkanals (die nach Prof. GANGHOFNER's Ausführungen am angegebenen Orte die klinischen Erscheinungen nicht erklärt). Die genauere mikroskopische Untersuchung des Verhaltens der bei näherer Betrachtung sehr eigenthümlichen Veränderung des Rückenmarkes ergiebt, dass es sich namentlich im Dorsalmarke um eine ganz abnorme Gestaltung der ganzen Substantia gelatinosa centralis mit sehr erheblicher Veränderung nicht nur der Weite, sondern auch der ganzen Anordnung des Centralkanals handelt.

Durch die nicht ganz unbedeutenden Verdrängungserscheinungen und die auf Wucherung hinweisende Beschaffenheit des Epithels und der periependymären Neuroglia erhält man den Eindruck, dass es sich um einen fortschreitenden Prozess handeln könnte.

Durch die manchmal nicht unerhebliche Aehnlichkeit der Configuration des Querschnittes und der centralen Gliamasse mit der bei der „centralen Gliose" erscheint die Möglichkeit nicht ausgeschlossen, dass es sich um den Beginn einer solchen handeln könnte.

Wegen der Gestaltung der Höhle und namentlich wegen des ziemlich constanten Ausläufers zwischen die Hinterstränge, der sehr an das Verhalten bei sicher angeborener Hydromyelie erinnert, muss man an die Möglichkeit einer congenitalen Anomalie denken.

Das ist alles, was ich aus diesem Befunde zu erschliessen vermag. Auf einige Punkte und die Deutungen, die HOFFMANN ähnlichen gegeben hat, habe ich noch weiter unten zurückzukommen.

Es ist gewiss ein eigenthümlicher Zufall, dass unter den bei einem grossen Sectionsmaterial in einem Zeitraum von ca. 6 Jahren gefundenen Fällen von Höhlenbildung im Rückenmarke auch nicht ein einziger ist (wenn wir von dem zweifelhaften Falle VI absehen) der dem Typus entspricht, welcher den monographischen Bearbeitern der Syringomyelie Hoffmann und Schlesinger bei ihren allgemeinen Auseinandersetzungen vorgeschwebt hat.

Ich bin auch weit entfernt davon, daraus allzu weitgehende Schlüsse ziehen zu wollen, zumal mir glücklicherweise ein nicht unerhebliches Vergleichsmaterial schon publicirter Fälle in mikroskopischen Präparaten vorlag.

Von besonderem Werthe war es mir, von einem geradezu klassischen Falle von „centraler Gliose“ selbst Präparate anfertigen zu können. Es ist das der von Chiari im IX. Bande der Zeitschrift für Heilkunde mitgetheilte, von dem das Rückenmark trotz des nunmehr über 10jährigen Aufenthaltes in Alcohol noch vorzüglich schneid- und färbbar war. Ich will auf die Einzelheiten nicht eingehen, sondern nur erwähnen, dass dies einer jener Fälle ist, bei dem sich die neugebildete centrale Glia als harter Stab oder Stift, der sich aus der Rückenmarkssubstanz ausschälen lässt, vorfindet.

Zuerst möchte ich an der Hand des untersuchten Materials zu der Frage nach der Wichtigkeit congenitaler Anomalieen für die Genese der Syringomyelie Stellung nehmen, indem ich, wie bereits in der Einleitung gesagt, von jenen Fällen von Höhlenbildung von vornherein absehe, bei welchen zweifellose hochgradige Missbildungen sonst im Bereich des Schädels und Wirbelkanals vorliegen. Ebenfalls nicht berücksichtigt werden sollen die einfachen Dilatationen des Centralkanals mit mehr weniger starker Veränderung des umgebenden Ependyms, die als reine „Hydromyelieen“ ab und zu vorkommen.

Wenn wir aber von diesen Abstand nehmen, so ist es meiner Ansicht nach nur eine Art von bekannten Veränderungen, die zur Höhlenbildung im Rückenmarke führt, bei welcher angeborene Anomalieen in Betracht kommen können.

Das ist die von den Autoren sogenannte, namentlich von Hoffmann zu grösster principieller Wichtigkeit erhobene „centrale Gliose“. Es scheint mir allerdings, um das gleich zu betonen, durchaus nicht sicher, ob Alles, was man hierhergerechnet hat, auch wirklich dahin gehört, namentlich, ob nicht viele, höchstwahrscheinlich secundäre Gliawucherungen zu dieser „primären Gliose“ gezählt sind.

Sicher ist wohl, dass eine befriedigende Erklärung für das Zustandekommen jener merkwürdigen Bildungen, wo eine in mehr weniger grossem Umfange mit Centralkanalepithel ausgekleidete Höhle inmitten eines langgestreckten, derben, centralen „Stabes“ von Neuroglia gefunden wird, noch nicht gegeben ist; dass, so lange man darüber

noch im Unklaren ist, auch eine eventuelle congenitale Anlage nicht ausgeschlossen werden kann. Etwas wäre in dieser Beziehung schon gewonnen, wenn man solche Fälle, wie den von mir als sechsten beschriebenen, zweifellos als Anfangsstadien der „centralen Gliose" betrachten dürfte. Das scheint mir aber durchaus noch nicht sicher, ebensowenig wie ich die von Hoffmann als Beweis für seine Annahme congenitaler Ursachen der Syringomyelie aufgeführten anderen Gründe für einwandsfrei halten kann.

Wenn Hoffmann sagt: „Als Merkmale dieser fötalen Abnormitäten" (sc. in einem Rückenmarke mit Syringomyelie) „möchte ich betrachten das Vorhandensein eines Hydromyelus in irgend einem Rückenmarksabschnitt, die Auskleidung eines grösseren Abschnittes der Höhlenwand mit Epithel, welches nicht in continuirlichem Zusammenhange zu sein braucht, aber einen weiteren Abschnitt der Wand auskleidet, als einem normalen Centralkanal entspricht, oder an Stellen gefunden wird, wo normalerweise ein Centralkanal nicht zu finden ist" etc. — so kann ich keins von diesen „Merkmalen" als solches anerkennen; namentlich sind die auf das Verhalten des Epithels gestützten Argumente ganz unhaltbar. Ich habe bereits bei der Beschreibung meiner Präparate darauf hingewiesen, dass es durchaus leicht und oft zu beobachten ist, dass eine Epithelbekleidung einer pathologischen Höhle überall da auftritt, wo dieselbe mit einem jener, manchmal ja in grosser Menge vorhandenen „Ependymzellen"haufen in Verbindung resp. Berührung tritt. Auf diese Weise und wahrscheinlich auch durch directes Fortwuchern des Epithels können pathologische Hohlräume sogar in grosser Ausdehnung mit Epithel bekleidet werden. Ich erlaube mir zum Beweise dafür auf Figur 4 zu verweisen.

Es würde zu weit führen, auf alle Einzelheiten, die Hoffmann zur Stütze seiner Hypothese angeführt hat, einzugehen, nur auf einen Punkt möchte ich seiner principiellen Wichtigkeit wegen kurz zurückkommen. An die Spitze seiner Ausführungen über die Genese und pathologische Anatomie der Syringomyelie stellt Hoffmann den Satz: „Die Grundlage und den Ausgangspunkt des Krankheitsprocesses bilden in der Mehrzahl der Fälle congenitale Entwicklungsanomalieen, welche sich in dem Zurückbleiben von Nestern embryonalen Keimgewebes hinter dem normalen Centralkanal, in der Schliessungslinie desselben äussern." Ich muss sagen, dass es mir unmöglich erscheint, mit dem Worte „embryonales Keimgewebe" in diesem Zusammenhange einen concreten Begriff zu verbinden. Ich sehe auch nirgends in der Hoffmann'schen Schrift den Versuch gemacht, das klarzustellen, was unter den vielgenannten „embryonalen" Zellen zu verstehen ist.

Und doch scheint mir, dass das Vorkommen von abnorm differenzirungsfähigen, unreifen — das soll doch wohl die Bezeichnung „embryonal" bedeuten — Zellen mitten zwischen zur normalen Entwicklung gelangten

Elementen sowohl im Rückenmarke als im ganzen übrigen Organismus etwas durchaus Unwahrscheinliches ist; an einen teratoiden Einschluss, an eine „Keimversprengung“ denkt Hoffmann ja nach der ganzen Fassung seiner Beschreibung selbst nicht.

Um es noch einmal zusammenzufassen, möchte ich betonen, dass ich es keineswegs für unmöglich halte, dass congenitale Anomalieen eine Rolle bei der Entstehung von Höhlenbildungen spielen und dass weitere Untersuchungen dafür den strikten Beweis bringen mögen: bis jetzt halte ich aber die Annahme einer solchen Genese für eine grössere Gruppe von Syringomyeliefällen nicht für erwiesen; ja in der Ausdehnung, wie Hoffmann und Schlesinger den Zusammenhang von Entwicklungsstörungen und Syringomyelie behauptet haben, ist dies wohl sicher nicht der Fall.

Etwas eingehender möchte ich dann das Verhalten des Centralkanals resp. des Centralkanalepithels bei der Höhlenbildung im Rückenmarke behandeln.

Die Frage, inwieweit neben der congenitalen reinen Hydromyelie, die wiederum ausser Berücksichtigung bleiben soll, acquirirte reine Hydromyeliefälle vorkommen können, will ich nur kurz berühren.

Neulich hat Straub [1]) einen sehr interessanten Fall beschrieben, der für diese Frage von grosser Wichtigkeit erscheint: Bei einer 59jährigen Frau, die seit 30 Jahren Symptome ihrer Rückenmarksaffection zeigte, fand sich eine umfängliche Höhlenbildung im Rückenmarke, welche ausschliesslich durch den excessiv erweiterten Centralkanal gebildet wurde; es handelte sich also um eine „stetig fortschreitende, zu Atrophie des Markes führende reine Hydromyelie, die bedingt ist durch eine gesteigerte Transsudation in den wahrscheinlich schon congenital erweiterten Centralkanal infolge einer allem Anschein nach durch die Skoliose hervorgerufenen Blutstauung im Wirbelkanale und Rückenmarke“. [2])

Ausser diesem, von dem Autor selbst, wie mir scheint mit Recht, für ein Unicum gehaltenen reinen Falle, giebt es aber noch andere, häufigere, bei denen die Betheiligung des Centralkanals so in den Vordergrund tritt, dass es in der That nicht angängig erscheint, dies Verhalten für ein rein secundäres, principiell bedeutungsloses zu halten.

Dies gilt z. B. von dem von Chiari publicirten Falle, den ich oben als einen solchen von typischer „centraler Gliose“ bezeichnet habe.

---

[1]) Beitrag zur Lehre von der Hydromyelie. Deutsches Archiv für klinische Medicin, 1895, Bd. 54.

[2]) Straub vermuthet, dass bei diesem Vorgange das Centralkanalepithel eine active, secretorische Thätigkeit entfalte. Diese Annahme scheint mir nicht genügend gestützt, ich selbst habe an diesem Epithel niemals Zustände gesehen, welche auf eine derartige Function hindeuteten.

Diese Frage harrt meiner Ansicht nach noch der definitiven Erledigung und habe ich nicht die Absicht, auf dieselbe jetzt näher einzugehen.

Nochmals betonen möchte ich dagegen, dass meine Fälle, wie dies ja auch eine ganze Reihe von Autoren früher für ihre Fälle mit Recht angenommen hat, den stricten Beweis erbringen, dass ganz gewöhnlich die Vereinigung von Centralkanal und Höhle nur secundär und für die Genese des Processes ganz bedeutungslos ist. Dabei braucht man sich gar nicht den Vorgang so mechanisch vorzustellen, dass die Höhle mit dem Kanallumen in Verbindung treten muss, um eine epitheliale Auskleidung zu erhalten. Wo die Höhle die manchmal ja über die ganze Commissur versprengten Ependymzellenhaufen berührt[1]), erhält sie den Epithelbesatz und so erklärt es sich ganz zwanglos, dass an den verschiedensten Stellen der Wand, sogar am hinteren Umfang weit voneinander getrennte Epithelinseln auftreten können.

Eine mindestens ebenso grosse Bedeutung wie die Frage nach dem Verhalten des Epithels bei der Auskleidung der Höhlenwand hat aber die, inwieweit sich dasselbe bei der notorisch in vielen Fällen von Höhlenbildung im Rückenmarke vorhandenen Gliawucherung an dieser betheiligt.

Hoffmann wie Schlesinger haben, wie ich bereits in der Einleitung erwähnte, dem Epithel hierfür die grösste Bedeutung zugeschrieben; ich habe auch dort bereits kurz ausgeführt, wie Hoffmann sich diese Betheiligung des Epithels bei der Glianeubildung denkt: Aus den gewucherten Epithelien sollen direct Gliazellen entstehen und die auf diese Weise gebildete Glia soll das Epithel gewissermaassen substituiren, sodass gerade an den Stellen der stärksten Glianeubildung das Epithel fehlt.

Schlesinger schreibt: „Mir ist es auf Grund des Studiums meiner Präparate in hohem Grade wahrscheinlich geworden, dass wenigstens ein streckenweise abnorm weiter Centralkanal im Rückenmarke solcher Individuen vorhanden ist und den Ausgangspunkt der Veränderungen bildet, denn ich habe solche partielle Hydromyelieen nur in den wenigsten meiner Fälle vermisst, in denjenigen aber, in welchen ich keine gefunden habe, stets eine viel ausgedehntere Auskleidung der Höhle mit Cylinderepithel gefunden, als dies durch blosse Confluenz mit einem normal weiten Centralkanal hätte möglich werden können. Von diesen Stellen, welche den Zusammenhang der Wucherung mit dem Centralkanale klarlegen, dürfte die Glianeubildung ihren Ausgangspunkt nehmen; es wäre

[1]) Aehnliche Angaben finden sich z. B. bei Mennicke. Inaug.-Dissert. Marburg 1890.

hierbei nicht ausgeschlossen, dass infolge einer weitverbreiteten Disposition des Centralnervensystems diese Vermehrung des Stützgewebes gleichzeitig an verschiedenen Stellen beginnt. Die gewucherten Zellen tragen zuerst den Charakter der Ependymzellen, später können sie von denselben nicht unerheblich abweichende Modificationen zeigen.“ Diese wenigen und ganz allgemein gehaltenen Sätze geben Schlesinger die Grundlage für folgenden in der That etwas kühnen Schluss: „Die Gliawucherung nimmt also ihren Ursprung von Centralkanalepithelien oder den unmittelbaren Abkömmlingen derselben, entweder vom Centrum des Rückenmarkes aus oder von vom Centrum weit weg liegenden Partieen des Rückenmarkes, in welchen aber Centralkanalelemente vorhanden sind.“ Ich kann nicht leugnen, dass dieses „also“ etwas Ueberraschendes für mich hat; ich glaube auch nicht, dass diese Beweisführung Schlesinger's, die zweifellos einen der wichtigsten und schwierigsten Punkte in der pathologischen Histologie des Centralnervensystems berührt, eine ideale genannt werden kann.

Bezüglich der „feineren histologischen Details“ der Centralkanalepithelien führt Schlesinger Folgendes an:

„Diese Zellen sind langgestreckt, haben einen mässig stark granulirten Zellleib und enthalten einen länglichen Kern. Sie endigen mit einem Ausläufer, der in die benachbarte graue Substanz einstrahlt. Auch bei anscheinender Schichtung sind sie immer nur in einfacher Lage, ganz ähnlich, wie dies Kölliker bei Embryonen hat constatiren können. Es erreichen dann aber nur die Enden der Zellen die Oberfläche der Lichtung, während die Kerne in verschiedenen Höhen liegen und der Schein einer doppelten Zelllage hervorgerufen wird. Tritt an Stelle der zusammenhängenden Epithelschicht eine starke ungeregelte Zellenproliferation, so kann man durch blossen Vergleich erkennen, dass es sich um gewucherte Epithelzellen handelt. Dieselbe Form der Zellen, des Kernes, das Enden in einen Ausläufer, nur ist häufig der Zellleib noch mehr langgestreckt und auf beiden Seiten stärker zugespitzt“ u. s. w.

Leider giebt Schlesinger nicht an, mit welcher Untersuchungsmethode ihm diese Feststellung der allgemeinen Eigenschaften der Centralkanalepithelien gelungen ist. Andere Forscher haben damit, namentlich was das Verhältniss der Epithelzellen zu den Fortsätzen im erwachsenen Rückenmarke betrifft, bekanntlich die grössten Schwierigkeiten gehabt.

Vergleichen wir zum Beispiel das, was Weigert in seiner neuesten grossen Arbeit[1]) in Betreff dieser Frage äussert, so klingt das erheblich anders: „Was die Annahme Köllikers betrifft, dass an dem Faser-

[1]) Beiträge zur Kenntniss der normalen menschlichen Neuroglia. Frankfurt 1895. (Abhandlungen der Senckenberg'schen naturforschenden Gesellschaft.)

gewirr der Substantia grisea centralis auch Ependymfasern theilnehmen können, so ist von unserem Standpunkte aus a priori nicht das geringste einzuwenden. Man müsste da nur mehrere Voraussetzungen machen: einmal die, dass die Ependymfasern selbst im spätesten Alter beim Menschen nicht verkümmern, wie öfters angenommen wird, denn gerade in der frühesten Kindheit sind um den Centralkanal lange nicht soviel Fasern da, wie im höheren und höchsten Alter.

Sodann müsste man voraussetzen, dass wenigstens im höheren Alter des Menschen die Bildung der Neurogliafasern genau mit derselben Differenzirung und Emancipation vom Zellleibe einhergeht, wie bei den eigentlichen Neurogliazellen, denn in höherem Alter sieht man die abgestossenen Epithelzellen ganz frei zwischen den neugebildeten Neurogliafasern darin liegen, ohne organische Verbindung.

Endlich müsste man annehmen, dass die Ependymfasern nicht nur in ihrer Entstehung, sondern auch als fertige Fasern in ihrem ganzen Verhalten, in ihrem Aussehen, ihrem Verlauf und ihrer Färbbarkeit ganz mit den echten Neurogliafasern übereinstimmen: mit einem Worte, man müsste annehmen, dass Ependymfasern und Astrocytenfasen (Neurogliafasern) in jeder Beziehung identisch wären.

Unsere Methode gestattet nicht, die Betheiligung der Ependymfasern an der Bildung des Neurogliageflechtes beim Menschen zu eruiren, wir müssen daher den positiven Nachweis einer Betheiligung der Epithelzellen an der Erzeugung von Neurogliafasern anderen Autoren überlassen, aber eins können wir sicher sagen: wenn die Epithelzellen an der Faserbildung um den Centralkanal einen Antheil haben, so erzeugen sie typische Neurogliafasern."

Es wäre ein Leichtes, aus der Literatur noch zahlreiche Angaben hinzuzubringen, wie ungemein schwer es ist, über das Verhalten der Centralkanalepithelien und ihrer peripheren Fortsätze im erwachsenen Organismus eine gesicherte Vorstellung zu bekommen.

Dass es bei der Anwendung unserer gewöhnlichen Methoden (und Schlesinger scheint doch auch nur diese, und unter diesen nicht einmal die so hervorragende Gieson'sche angewandt zu haben) nicht gelingt, den Zellausläufer der Centralkanalepithelien als eine constante Eigenschaft derselben nachzuweisen, scheint mir nach der Angabe der Autoren und nach dem, was ich selbst gesehen habe, ganz unzweifelhaft. Und doch muss jeder, der die Schlesinger'sche Darstellung liest, annehmen, dass dieser Nachweis durchaus leicht sei.

Für besonders schwer halte ich ihn bei den sogenannten gewucherten Ependymzellen in der Umgebung des Centralkanals bei älteren Individuen und bei den Häufchen von Epithelien im „obliterirten Centralkanal". Dass die Gliafasern, die man in einem solchen obliterirten Gebilde trifft, zum grössten Theile nicht etwa als ein Gewirr von Zellausläufern der

Epithelzellen zu betrachten, sondern wirklich von aussen hineingewuchert sind, wie es Weigert beschreibt, scheint mir in der That bis jetzt das Wahrscheinlichste. Dafür spricht meiner Ansicht nach auch (was Weigert nicht erwähnt hat), dass auch Gefässe und markhaltige Nervenfasern, letztere manchmal in reichlicher Menge, sich an dem Hineinwuchern betheiligen können.

Nicht unerwähnt will ich lassen, dass ein bestimmter Abschnitt dieser Epithelart, das Epithel der Plexus choioideus, welches man doch allgemein als völlig identisch mit dem der Ventrikel und des Centralkanals betrachtet, nach Weigert's Angabe direct dem Bindegewebe aufsitzt. Da müsste man doch das Vorhandensein von Ependymfasern mit ziemlicher Sicherheit ausschliessen. Dahin gehört auch ein von mir mehrmals erhobener Befund, dass bei Höhlenbildungen im Rückenmarke das Gleiche vorkommt, also Centralkanalepithelien direct collagenem Bindegewebe aufsitzen.

Doch ich will auf diese Bedenken — und es giebt deren noch mehrere und schwerwiegende — nicht weiter eingehen, ich glaube auch jetzt schon behaupten zu dürfen, dass die Rolle, welche das Centralkanalepithel und die Ependymfasern im erwachsenen Organismus bei dem Aufbau der normalen Stützsubstanz sowohl, als namentlich bei der Neuproduction von Glia in pathologischen Processen spielt, noch lange nicht genügend klargestellt ist; dass es kaum gerechtfertigt erscheinen kann bei diesem Stande der Dinge, sich ohne Weiteres der von Hoffmann ausführlich begründeten und von Schlesinger ohne Beibringung neuer stützender Momente adoptirten Ansicht anzuschliessen, dass die Gliaproduction bei der Syringomyelie resp. „centralen Gliose" sogar ausschliesslich vom Epithele ausgehen soll. Dass Glia auch unabhängig von letzterem entstehen kann, das muss man doch schon ausser anderem daraus erschliessen, dass man weit entfernt vom Centralkanal Kerntheilungen in Gliazellen findet — was sollten die sonst für eine Bedeutung haben?

Ganz anders ist aber auf die Fragestellung zu antworten, ob es Bilder giebt, die dafür sprechen, dass sich das Centralkanalepithel überhaupt an der Neubildung von Glia betheiligen kann.

Darauf ist zu sagen, dass es gerade bei den zur Höhlenbildung im Rückenmarke führenden Processen verschiedener Art gelingt, dafür fast beweisende Stellen zu finden.

Um diesen Ausspruch zu bekräftigen, möchte ich die folgenden Auseinandersetzungen an die Besprechung der Figur 14 anknüpfen.

Dieselbe stellt einen Theil des gewucherten Centralkanalepithels vom unteren Cervicalmarke meines 4. Falles dar. (An dieser Stelle findet sich in den Hintersträngen, von der grauen Commissur durch er-

haltene Reste des ventralen Hinterstrangfeldes getrennt, ein gliöser Herd mit eingeschlossener Höhle.) Es findet sich eine mehrfache Schicht schöner, hoher cylindrischer Zellen mit längsovalem grossen Kern, dessen Structur in Berücksichtigung der Conservirungsmethode (Müller'sche Flüssigkeit) auffallend gut hervortritt.

Von diesen Zellen aus und zwar anscheinend direct aus ihrem Protoplasma gehen Büschel feinster Fasern ab, welche z. Th. alsbald umbiegen, um einen der Commissur mehr weniger parallelen Verlauf einzuschlagen, zum grossen Theil aber die ursprüngliche Richtung, welche völlig der der langgestreckten Epithelzellenkerne entspricht, bis weit durch die graue Commissur und in die weisse Substanz beibehält, wodurch das Gewebe eine eigenthümliche, der Stellung der Epithelien völlig entsprechende, charakteristische Streifung zeigt.

Besonders aufmerksam möchte ich dann noch auf einige, durch irgend einen Zufall aus dem Zusammenhange mit den übrigen hinausgedrängten oder -gerissenen Zellen machen, die im Lumen des Kanals liegen und an deren Stellen eine Lücke in der Epithelmasse entstanden ist. Mit diesen Zellen ist zugleich ein Büschel von Fasern herausgerissen, das bogenförmig verlaufend auf resp. zwischen der Epithelschicht liegt und durch diese veränderte Richtung sich besonders deutlich als zu den herausgedrängten Epithelzellen zugehörig erweist.

Aehnliche Stellen finden sich vielfach und nicht nur in diesem Falle. Deutlich ist dies Verhalten übrigens nur an solchen Epithelien, welche wirklich in der Art einer epithelialen Auskleidung eines Hohlraums (resp. Kanals) angeordnet sind und welche die typische Form des hohen Cylinderepithels wie bei einem normalen Centralkanale zeigen.

Aus alledem ergiebt sich für uns in der Frage der Betheiligung des Epithels des Centralkanals an der Gliaproduction und damit indirect an der Höhlenbildung folgender Standpunkt: Es ist gar nicht zu leugnen — wie das ja schon frühere Untersucher angenommen haben —, dass sich bei einer Neubildung von gliösem Gewebe beim Erwachsenen aller Wahrscheinlichkeit nach auch das Centralkanalepithel in bestimmter Weise betheiligen kann, doch ist die Art und der Umfang dieser Betheiligung noch nicht genügend festgestellt, um daraus Schlüsse für die principielle Bedeutung derselben bei irgend einem, namentlich zur Höhlenbildung führenden, Processe im Rückenmarke ziehen zu dürfen.

Eine Verallgemeinerung dieser Bedeutung insofern, dass man alle oder den grössten Theil der Syringomyelieen auf eine primäre Action des Epithels zurückführen zu können glaubt, kann ich nicht für genügend gestützt erachten.

Hier erscheint mir auch der Ort zu sein, um auf die Frage der Entstehung des Bildes eines mehrfachen Centralkanals ein-

zugehen: Ich glaube gern, dass das auf die verschiedenste Weise zu Stande kommen kann, ich gebe auch ohne Weiteres zu, dass congenitale Anomalieen eine grosse Rolle dabei spielen können — eins aber ist mir völlig sicher und über jedem Zweifel: Dass bei einer Wucherung des Epithels in den neugebildeten „Ependymzellenhaufen“ die Zellen sich wieder in derselben Weise ordnen können, wie um das Lumen des Centralkanals: so kann das Bild eines mehrfachen (2-, 3-, 4fachen) Centralkanals in einem einheitlichen Epithelzellenhaufen entstehen, so kann es auf dieselbe Weise zur Bildung einer ganzen Anzahl voneinander durch gliöse Zwischensubstanz getrennter „Centralkanäle“ kommen, so z. B. in meinem Falle II, von dem in Fig. 8 das Auftreten von 6 solchen Lumina wiedergegeben ist.[1])

Nicht unerwähnt will ich lassen, dass ich ein ganz entsprechendes Verhalten in dem Ependym des Seitenventrikels einer 7 monatlichen menschlichen Frucht, welches ich zu diesem Zwecke untersuchte, beobachten konnte: Die Ventrikelhöhle war nun z. Th. mit hohem schönen Cylinderepithel ausgekleidet, z. Th. davon entblösst.

Im Ependym fanden sich nun wohl in jedem Schnitte ein Dutzend und mehr Gebilde, die völlig wie Querschnitte vom Centralkanal des Rückenmarkes aussahen. Sind das alles Abschnürungen des Oberflächenepithels, die nunmehr als dauernde fremdartige Einschlüsse mit in das extrauterine Leben hinübergenommen werden? Diese Frage glaube ich verneinen zu dürfen; diese Gebilde sind meiner Ansicht nach zum weitaus grössten Theile nur der Ausdruck der eigenthümlichen Neigung der während der Wucherung des Epithels in die Tiefe gerathenen „Ependymzellen“, sich wieder in der charakteristischen Weise aneinanderzulegen.

In allerneuester Zeit ist wieder eine Frage betreffs der Genese der Höhlen in den Vordergrund getreten, von der man wohl fast allgemein geglaubt hatte, dass ihre definitive Erledigung bereits erfolgt sei. — Fast alle Autoren haben angenommen, dass es zur Höhlenbildung kommen könne durch Zerfall neugebildeter Glia, sei es nun, dass es sich um eine „Gliose“ oder „Gliomatose“ oder eine „chronisch entzündliche“ Wucherung gehandelt habe.

Dagegen hat nun Weigert in seinem Werke über die normale Neuroglia seine gewichtige Stimme erhoben[2]): „Die Unkenntniss der Verdichtung um den Centralkanal herum hat in der pathologischen Anatomie des Rückenmarkes grosse Verwirrung angerichtet. Sie hat zu der

---

[1]) Vergl. auch die Angaben von K. Miura, Ziegler's Beiträge, Bd. XI, S. 117 u. 118 und Schlesinger a. a. O.

[2]) l. c. S. 156. (Im Separatabdruck 92.)

Fabel von der „erweichten centralen Gliose“ in der Lehre von der Syringomyelie geführt. Die Verwirrung wurde noch dadurch vergrössert, dass man „Gliose“, d. h. krankhafte Vermehrung der Neurogliafasern mit „Gliom“ verwechselte.“ „Bei der Lehre von der „erweichten centralen Gliose“ (fälschlich „erweichtes centrales Gliom“ genannt) soll es sich nur um eine Vermehrung von typischer faseriger Neuroglia mit Erweichung handeln. Aber die Neuroglia ist normalerweise um den Centralkanal sehr vermehrt, und der normalen Massenhaftigkeit gegenüber kann sie sogar (in manchen Fällen wenigstens) bei Syringomyelie resp. Hydromyelie vermindert sein. Umgekehrt findet man in der That gar nicht selten wirklich krankhafte über die Grenze des centralen Ependymfadens hinausgehende „Gliosen“ und zwar bei der multiplen Sklerose. Diese erweichen aber nie, wie es überhaupt noch niemals nachgewiesen ist, dass echte Gliosen erweichen — mit einem Worte, die Auffassung der Syringomyelie als erweichte centrale Gliose hat nicht den Schatten einer Wahrscheinlichkeit für sich.“

Zuzugeben ist ohne Weiteres, dass es durchaus nicht angängig ist, jede Syringomyelie auf eine Erweichung resp. einen Zerfall primär neugebildeten gliösen Gewebes zurückzuführen, wie z. B. meine Fälle IV u. V, sowie dass es ein besonderes Verdienst unter den vielen Weigert's um die Erforschung des histologischen Verhaltens der Neuroglia ist, nachgewiesen zu haben, in welch' grossem Umfange secundäre Glianeubildungen nach Ausfall nervöser Substanz vorkommen.

Es ist auch mir kein Zweifel, dass bei vielen Fällen, die als „primäre centrale Gliose“ aufgefasst sind, Verwechslungen mit secundären Processen vorgelegen haben und dass in solchen Fällen die Genese der vorgefundenen Höhlen auf ganz andere Weise erklärt werden kann und vielleicht erklärt werden muss, als durch Zerfall einer primär eingetretenen Glianeubildung.

Aber einer allgemeinen Anwendung der oben angeführten Sätze Weigert's kann man schlechterdings nicht beipflichten.

Auch bei voller Berücksichtigung der normalen Neurogliamenge der Substantia gelatinosa centralis, wie sie uns bei der gerade bei dem frisch genug eingelegten Rückenmarke so sicher und schön gelingenden neuen Weigert'schen Gliafärbung entgegentritt, findet sich in manchen Fällen eine ganz enorme Vermehrung derselben bei der „centralen Gliose“, für die wir keinen genügenden Anhaltspunkt zur Annahme eines secundären Vorgangs haben. Sowohl diese Form der „Gliose“, der „krankhaften Vermehrung der Neurogliafasern“ nach Weigert's Definition, als Glianeubildungen anderen histologischen Charakters, z. B. bei meinem Fall II können meiner Ansicht nach, die sich in dieser Be-

ziehung der der meisten früheren Untersucher anschliesst, zerfallen und die Höhlenbildung kann event. auf diesen Zerfall resp. auf diese Erweichung der primär neugebildeten Glia allein zurückzuführen sein. Man sieht diesen Process in der That oft so deutlich in allen seinen, übrigens ja oft genau beschriebenen, Details, dass mir ein Zweifel daran nicht berechtigt erscheint. Auch der Einwand, dass bei der „multiplen Sklerose" doch niemals ein Zerfall und Höhlenbildung eintritt, kann meiner Ansicht nach daran nichts ändern, denn ich kann nicht einsehen, warum, wenn bei gewissen, zur Höhlenbildung führenden und mit Glianeubildung einhergehenden Processen ein solcher Vorgang zur Beobachtung kommt, er nun auch bei allen anderen durch Production gliöser Herde charakterisirten pathologischen Veränderungen die Regel sein soll.

Fasse ich nun zum Schluss das eben Besprochene und die Resultate der Untersuchung meiner Fälle zusammen, so möchte ich den eben so oft betonten, wie anscheinend wieder eben so oft vergessenen Satz vornanstellen:

Höhlenbildung im Rückenmarke kommt aus den allerverschiedensten Ursachen zu Stande und ist die Folge der allerverschiedensten Processe.[1])

Eine einheitliche Darstellung eines anatomischen Krankheitsbildes „Syringomyelie" ist ganz unmöglich, da selbst die weitgefassteste Schilderung nicht für eine genügend grosse Anzahl von Fällen zutreffend sein kann.

Es involvirt daher das Wort „Syringomyelie" keinen anatomischen Begriff und kann als correct vorläufig nur eine Bezeichnung, wie z. B. die neuerdings geübte „Myelomeningitis mit Syringomyelie" oder auch einfach (in bestimmten Fällen) „Hydromyelie" betrachtet werden, indem die Grunderkrankung mit dem auffallendsten Symptom zusammen genannt wird. Leider sind wir durch die mangelnde Erkenntniss nicht allein der ätiologischen Momente sondern auch der anderen Ursachen des so verschiedenen histologischen Verhaltens der Veränderungen, die zur Höhlenbildung im Rückenmarke führen, nur in einer beschränkten Anzahl von Fällen in der Lage, eine solche Nomenclatur consequent durchzuführen.

Jedenfalls scheint es mir die nächstliegende Aufgabe, eine Confundirung der einzelnen zur Höhlenbildung im Rückenmarke führenden Processe nach Möglichkeit zu ver-

---

[1]) Sicherlich verdienen auch die neuesten Beobachtungen SCHULTZE's (Ueber Befunde von Hämatomyelie und Oblongatablutung mit Spaltbildung bei Dystokieen. Deutsche Zeitschr. f. Nervenheilkunde, Bd. VIII) volle Beachtung.

meiden. Ich sehe daher auch in folgendem, von Schlesinger mit Nachdruck betonten, Satze nur einen Rückschritt: „Sowohl die mit Gliawucherung einhergehenden, als auch mit completer Cylinderepithelauskleidung versehenen Höhlen bilden anatomisch eine Reihe, an deren einem Ende die vollständig mit Epithel ausgekleidete Hydromyelie, an dem anderen die nur von Bindegewebe und Glia umgebene Syringomyelie steht."

Wären diese mehr negativen Resultate, die ja schliesslich nur eine Bestätigung der schon früher und öfters von anderen Autoren erhaltenen darbieten, die einzigen meiner Untersuchungen, so möchten sie wohl wenig befriedigendes haben. Ich glaube aber auch mehrere nicht unwichtige positive Ergebnisse vorbringen zu können und auf einige Punkte die Aufmerksamkeit lenken zu dürfen, die nicht bloss für die Lehre von der Syringomyelie, sondern auch für die von anderen pathologischen Processen im Rückenmarke nicht ohne Bedeutung zu sein scheinen:

Mein Fall I ist wohl geeignet, darauf hinzuweisen, dass bei Destructionen und Höhlenbildungen im Rückenmarke nicht nur eine secundäre Wucherung von Glia und Bindegewebe, sondern auch eine Neubildung von Nervenfasern erfolgen kann. Dass dieselbe einen so hohen Grad, wie den geschilderten erreicht, scheint mir aber bis jetzt ein einzig dastehendes Vorkommniss zu sein. Welche principielle Bedeutung das hat, ob dadurch wirklich ein functionelles Resultat auch in bescheidenstem Umfange erzielt werden kann, entzieht sich vorläufig völlig der Beurtheilung. Ebenso bleibt abzuwarten, ob es möglich sein wird, aus jenem gewiss frappirenden Befund der massenhaften, genau in der Richtung der (neugebildeten) Fasern gestellten Kerne, die ein Analogon im normalen Gewebe nur in den Kernen der Schwann'sche Scheide der peripheren Nerven haben, weitere Schlüsse zu ziehen.

Recht auffallend war in diesem Falle auch das ausserordentlich reichliche Einwachsen von feinen markhaltigen Nervenfasern in den obliterirten Centralkanal im Lumbal- und Sacralmarke.[1]) (In geringem Grade ist dies eine so gewöhnliche Beobachtung, dass sie ebenso wie die Obliteration selbst fast das Normale streift.)

[1]) Um jedes Missverständniss zu vermeiden, will ich besonders erwähnen, dass diese Nervenfasern durchaus den Charakter der normalen Rückenmarksfasern trugen, also keine Spur von begleitenden Kernen erkennen liessen.

Ich habe eine Erwähnung dieses Umstandes nirgends gefunden und entnehme der Schilderung Weigert's, dass er sicher nicht allgemein bekannt ist. Ich glaube daher, diesen Punkt besonders hervorheben zu sollen.

Mein II. Fall lässt die Vermuthung auf's Beste gestützt erscheinen, dass es im Anschluss an eine akute Cerebrospinalmeningitis zu einer chronischen Meningomyelitis kommen kann, deren hervorstechendste Eigenschaften ausser der Verdickung der Häute die enorme Zunahme des Volumens des Rückenmarkes durch eine eigenthümliche hochgradige Wucherung der Neuroglia und eine selten umfängliche Höhlenbildung sind. Bemerkenswerth erscheint auch noch das Alter des betr. Patienten ($6^1/_2$ Jahr).

Ganz besonders aber möchte ich dann noch hinweisen auf den Fall III, gerade, weil es mir hier in keiner Weise gelungen ist, eine auch nur annähernd befriedigende Erklärung zu geben für das Zustandekommen jener merkwürdigen ganz glattwandigen Höhle, die sich trotz ihres recht beträchtlichen Umfangs entwickelt hat, ohne das umgebende Mark anders als durch Formveränderungen der einzelnen Abschnitte zu betheiligen.

Positiv möchte ich mich ferner in Betreff der Frage nach der Möglichkeit einer Betheiligung des Centralkanalepithels bei der Neubildung von Glia aussprechen, ja mir scheinen die Bilder, wie z. B. Fig. 14 eins wiedergiebt, sehr an die Schilderung Lenhossék's [1]) von der primären Entstehung der Gliazellen aus den Ependymzellen zu erinnern.

Ueber allem Zweifel erscheint es mir aber, dass diese Rolle des Centralkanalepithels bei den pathologischen Processen noch lange nicht klar genug gestellt ist, um vorläufig die Annahme einer principiellen Bedeutung derselben für die Genese der Syringomyelie, wie diese neuerdings so vielfach ausgesprochen ist, zu rechtfertigen.

In dieser Beziehung lässt sich ja von den neuen Methoden, und besonders auch von der mächtigen Anregung, welche die pathologische Forschung durch Weigert's Bekanntgabe seiner Gliafärbung und der damit gewonnenen Resultate erhalten hat, noch viel erwarten.

Herrn Professor H. Chiari spreche ich für seine grosse Liberalität bei der Ueberlassung des Materials, sowie für seine stets bereite Unterstützung meinen besten Dank aus.

---

[1]) Der feinere Bau des Nervensystems im Lichte neuester Forschungen. 2. Aufl., 1895, S. 226.

Erklärung der Abbildungen.

Taf. I u. II.

Gemeinsame Bezeichnungen:

F l a = Fissura longitudinal. ant.
S m p = Septum medianum posterius
CC = Centralkanal
E = Centralkanalepithel

Fig. 1. Durchschnitt durch das Rückenmark von Fall I in der Höhe des Austritts des II. Halsnervenpaares. Haupthöhle und secundäre Spaltenbildung um dieselbe.

Dorsalwärts von dem vorderen Längsspalt (F l a) liegt ein mit CC bezeichneter Epithelhaufen.

An den mit E bezeichneten durch eine Verschärfung des Contours angedeuteten Stellen ist die ventrale Höhlenwand mit Epithel bekleidet. — Markscheidenfärbung.

Loupenvergrösserung ABBÉ'scher Zeichenapparat. Vergr. 1 : 4.

Fig. 2. Theil eines Schnitts durch das oberste Cervicalmark von Fall I. Färbung nach VAN GIESON.

Ventralwärts von dem vorderen Längsspalt liegen mehrere quer verlaufende umfangreiche Stämme aus Nervenfasern mit zahlreichen, genau in der Richtung des Faserverlaufs gestellten Kernen (Kerne der SCHWANN'schen Scheide) Nn. Etwas kleinere Bündel solcher Nervenfasern verlaufen in der Richtung gegen die vordere Fissur (die hier infolge der meningitischen Verwachsungen ein breites Septum darstellt) oder in derselben (Nn).

Zwischen den Nervenstämmen dichte Haufen von Epithelien, die sich an einer Stelle so gruppiren, dass das Bild eines annähernd normalen Centralkanals entsteht (CC).

In der vorderen Fissur zahlreiche Querschnitte von Gefässen (g). ZEISS, Oc. II. Obj. a_3. ABBÉ'scher Zeichenapparat. Vergr. 1 : 35.

Fig. 3 a. Isolirte Nervenfaser von unregelmässiger, varicöser Gestalt mit zarter Markscheide (Achsencylinder nicht sichtbar) und angelagerten Kernen, die bei der nicht besonders guten Conservirung des Präparats ganz homogen und dunkel gefärbt erscheinen. Das Verhalten des Protoplasmas nicht deutlich. — Färbung noch VAN GIESON. LEITZ Oc. I. Homog. Imm. $^1/_{12}$. ABBÉ'scher Zeichenapparat. Vergr. 1 : 510.

Fig. 3 b. Eine kleine Stelle aus den in Fig. 2 dargestellten dickeren Nervenstämmen. Längs und quer getroffene Nervenfasern und Kerne von SCHWANN'schen Scheiden. Färbung nach VAN GIESON. LEITZ Oc. I. Obj. 7 ABBÉ'scher Zeichenapparat. Vergr. 1 : 330.

Fig. 4. Theil eines Schnittes durch das oberste Cervicalmark von Fall I. Enorme Mengen von Centralkanalepithelien z. Th. in grösseren Haufen liegend, z. Th. die unregelmässig gestalteten Höhlen resp. Spalten auskleidend. Färbung nach VAN GIESON. ZEISS Oc. II. Obj. a_3. ABBÉ'scher Zeichenapparat. Vergr. 1 : 35.

Fig. 5 a stellt den obliterirten Centralkanal im Lendenmarke von Fall I dar. Derselbe ist durch concentrische, dichtere Glialagen gegen die Umgebung abgegrenzt.

In ihm dichte Häufchen von Centralkanalepithelien, Gliafasern und kleine Gefässe. Zwischen den Epithelzellenhaufen ganze Büschel von feinen Nervenfasern mit zarten Markscheiden. Markscheidenfärbung. Zeiss Oc. II. Obj. Aa. Abbé'scher Zeichenapparat. Vergr. 1 : 65.

Fig. 5 b zeigt die in 5 a mit x bezeichnete Stelle bei stärkerer Vergrösserung. Markhaltige Nervenfasern zwischen Epithelzellen. Markscheidenfärbung. Leitz Oc. I. Obj. 7. Abbé'scher Zeichenapparat. Vergr. 1 : 330.

Fig. 6 bis 10 betreffen den Fall II. — Sämmtliche Figuren dieser Tafel sind mit Ausnahme von Fig. 13 bei genau derselben Vergrösserung gezeichnet (1 : 4).

Fig. 6. Querschnitt in der Höhe der Lendenanschwellung. Hochgradige Vermehrung des Volumens, starke Verbreiterung und plumpe Gestalt der ganzen grauen Substanz. In der linken Rückenmarkshälfte zahlreiche durch Zerfall neugebildeten Gliagewebes entstandene Spalten. An Stelle des Centralkanals liegt ein unregelmässig gestalteter, gewucherter Epithelzellenhaufen (CC). Markscheidenfärbung. Loupenvergrösserung. Abbé'scher Zeichenapparat. Vergr. 1 : 4.

Fig. 7. Höhe des untersten Dorsalmarkes. Eine grössere Höhle in der linken, eine kleinere in der rechten Rückenmarkshälfte. Zwischen beiden das stark nach rechts ausgebogene Septum median. post. (S m p). Centralkanal wie bei Fig. 6. Hochgradige Verdickung und Verwachsung der Häute. Vergr. u. s. w. wie Fig. 6.

Fig. 8. Durchschnitt durch das oberste Brustmark.

Starke Verdickung und Verwachsung der Häute. Ein grosser Theil des Querschnitts wird durch Neurogliawucherung eingenommen, in der rechts eine etwas grössere Höhle, links ein schmaler Spalt zum Vorschein kommt.

Mitten in dieser Masse 6 scharf begrenzte Centralkanallumina (CC). (Letztere sind nach einem Präparat mit Gieson'scher Färbung eingezeichnet.) Vergr. etc. wie Fig. 6.

Fig. 9. Durchschnitt in der Höhe des Austritts des III. Cervicalnervenpaares.

An den mit E bezeichneten Stellen ist die centrale Höhle mit Centralkanalepithel ausgekleidet.

Eine Anzahl von Schnitten weiter caudalwärts lag an der entsprechenden Stelle je ein einem obliterirten Centralkanal entsprechendes Gebilde. — Vergr. etc. wie Fig. 6.

Fig. 9 a ist zum Vergleich der Grössenverhältnisse hergestellt. Es ist die bei ganz gleicher Vergrösserung mit dem Abbé'schen Apparat entworfene Contourzeichnung eines Schnittes durch das normale Halsmark eines 11 jährigen Mädchens aus derselben Höhe wie Fig. 9 aus dem Fall II.

Fig. 10. Schnitt durch die Medulla oblongata, wenig caudalwärts von der Spitze des Calamus scriptorius.

In der rechten Hälfte ein noch ziemlich umfangreicher Gliaherd mit Schrumpfung der betroffenen Abschnitte.

In demselben noch eine kleine Höhle (H).

In der linken umfangreicheren Hälfte eine sehr deutliche Degeneration der linken medianen (gekreuzten) Schleife (G Sch). Vergr. u. s. w. wie Fig. 6.

Fig. 11. Durchschnitt durch das Halsmark von Fall III zwischen IV. und V. Cervicalsegment.

Gefaltete Höhle dorsal vom Centralkanal (CC); die Gegend der stärksten Quellung des Gewebes ist in der Zeichnung lichter.

(Auch hier ist auf die darüber stehende Vergleichs-Contourzeichnung vom Halsmarke eines 11 jährigen Mädchens aufmerksam zu machen (9 a).) Vergr. etc. wie Fig. 6—10.

Fig. 12. Gestalt der Höhle im Bereich des III. Cervicalsegmentes. Verdrängung namentlich der rechten grauen Substanz, Ausbuchtung des Sept. median. post. Abplattung des linken Hinterstrangs. G S GOLL'scher Strang. KS Keilstrang. Vergr. wie 11.

Fig. 13. Durchschnitt des obersten Dorsalmarks von Fall VI. Zeigt die eigenthümliche Gestalt der Substantia gelatinosa centralis und das Verhalten des Centralkanalepithels (CC), welches wieder durch einen dunkleren Contour angedeutet ist. Verdrängung der Commissura anterior. — Loupenvergrösserung. ABBÉ'scher Zeichenapparat. Vergr. ca. 7.

Fig. 14. Ein Theil des gewucherten Centralkanalepithels aus einem Schnitt vom unteren Cervicalmarke des Falles IV.

Von den Epithelzellen geht eine feine Streifung tief in das unterliegende Gewebe. An einer Stelle sind einige der Epithelzellen aus dem Verband der übrigen heraus gedrängt, die von ihnen ausgehende Faserung liegt auf den benachbarten Epithelzellen, die Richtung derselben kreuzend. Färbung nach VAN GIESON. LEITZ Oc. I. Homogen. Imm. $^1/_{12}$. Zeichenapparat. Vergr. 1 : 510.

Lippert & Co. (G. Pätz'sche Buchdr.), Naumburg a/S.

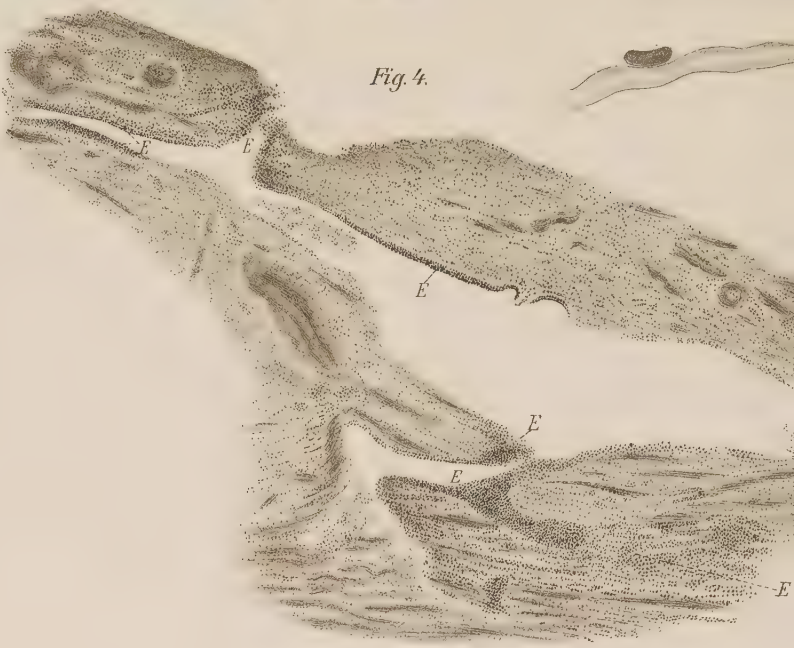

Fig. 4.

Fig. 14.





Dr Saxer. Syringomyelie.

Ver

.3a.



Fig. 1.

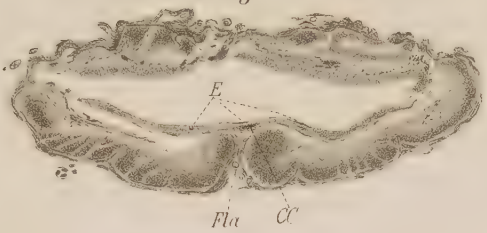

Fig. 2.

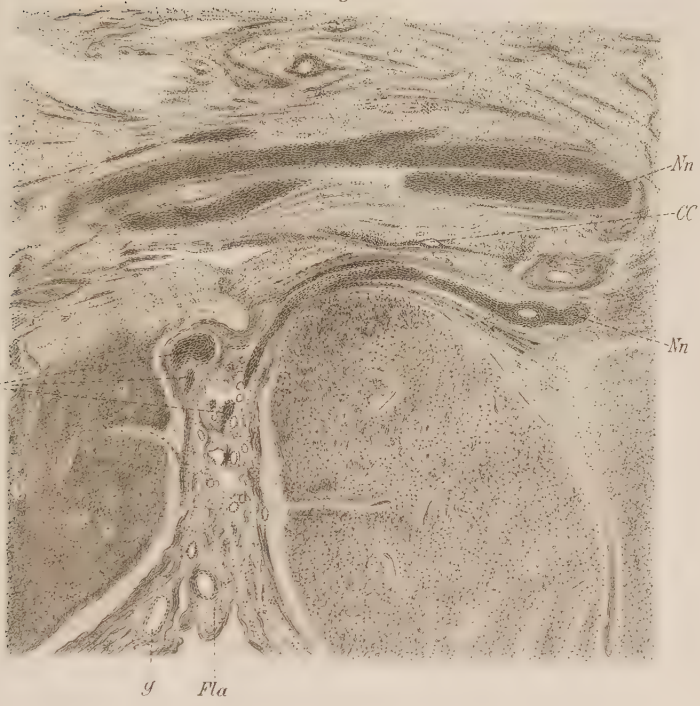

Fig. 3b.

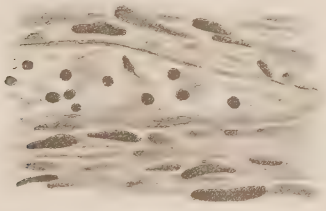

Fischer, Jena.

Lithographie v. E. Schaal, Jena.

Fig. 6.
CC
Fla

Fig. 9a

Fig. 7.
Smp
CC
Fla

Fig. 11.

Fig. 8.
Fla
CC

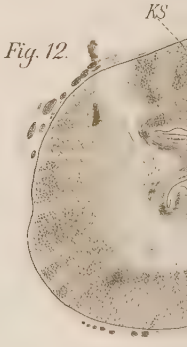
KS
Fig. 12.

Fig. 9.

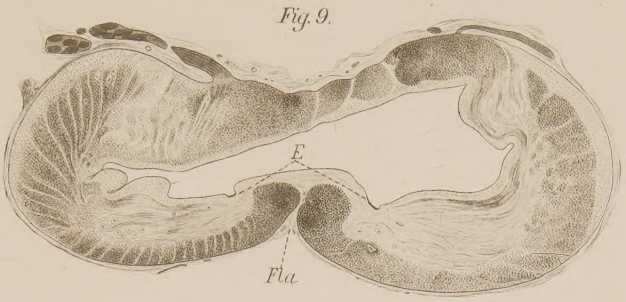

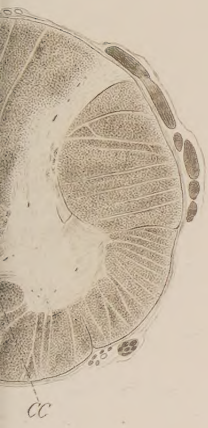

Fig. 10.

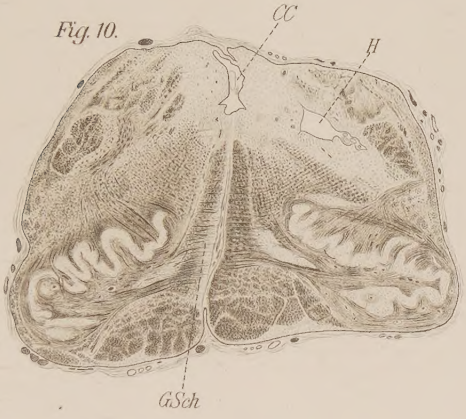

Fig. 13.

Lithographie v. E. Schaal, Jena.

Lippert & Co. (G. Pätz'sche Buchdr.), Naumburg a. S.